

KARCINÓM PROSTATY Z PRECHODNÝCH BUNIEK U PACIENTOV S POVRCHOVÝMI NÁDORMI MECHÚRA: RETROSPEKTÍVNA ŠTÚDIA

TRANSITIONAL CELL CARCINOMA OF THE PROSTATE IN PATIENTS WITH SUPERFICIAL BLADDER TUMOURS: A RETROSPECTIVE STUDY

HORNÁK M., KLIMENT J. ml., NOVOTNÝ V.

UROLOGICKÁ KLINIKA LEKÁRSKEJ FAKULTY UNIVERZITY KOMENSKÉHO, DÉREROVA NEMOCNICA, BRATISLAVA

Súhrn: *Východiská:* Neoplastické zmeny močových ciest vystlaných prechodným epitelom (urotelom) sa tvoria na viacerých miestach súčasne alebo časovo postupne. Cieľom práce je na vlastnom materiáli zistiť výskyt a biologickú povahu karcinómu prostaty z prechodných buniek u pacientov s povrchovými nádormi mechúra. *Typ štúdie a súbor:* V retrospektívnej štúdií 329 pacientov s povrchovými nádormi mechúra sa hľadali pacienti s nádormi lokalizovanými v prostatickej uretre. Postihnutie prostaty bolo definované ako karcinóm z prechodného epitelu postihujúci sliznicu prostatickej uretry a vývodov prostatických žliaz. *Metódy a výsledky:* Materiál na bioptické vyšetrenie sa odoberal transuretrálnou resekciou z nádorov mechúra a z patologicky zmenenej sliznice. Karcinóm prostaty z prechodného epitelu sa našiel u 9 z 329 (2,7 %) pacientov; u troch pacientov synchronne s povrchovými nádormi a u šiestich ako jediný nález v prostatickej uretre. Stupeň diferenciácie nádorových buniek: 1. stupeň: 3-krát, 2. stupeň: 4-krát, 3. stupeň: 2-krát. Hĺbka invázie: bazálna membrána sliznice prostatickej uretry bola intaktná u päť pacientov a štyria mali inváziu strómy prostaty. Piaty pacienti s intaktnou bazálnou membránou sa liečili transuretrálnou resekciou nádoru a štyria z nich žijú. Všetci pacienti s inváziou strómy bez ohľadu na spôsob liečby do roka exitovali. *Záver:* Prítomnosť karcinómu z prechodných buniek v prostatickej uretre ovplyvňuje výber liečby pacientov s povrchovými nádormi mechúra. Invázia strómy karcinómom predstavuje zlý prognostický faktor.

Kľúčové slová: nádory prostaty - nádory mechúra - nádory z prechodných buniek

Summary: *Background:* Neoplastic changes of the urinary tract lined by urothelium occur in multiple locations synchronously or metachronously. Multifocal occurrence of tumours in urthelium may influence the choice of treatment. The aim of the study is to find out occurrence and prognosis of transitional cell carcinoma of the prostate in the own clinical material. *Design and subjects:* In the retrospective study of 329 patients with superficial bladder tumours we were looking for patients with tumours localised in prostatic urethra. Prostatic involvement was defined as transitional cell carcinoma affecting mucosa of prostatic urethra and prostatic ducts. *Methods and Results:* Biopsy were obtained by transurethral resection from bladder tumours and pathologically changed mucosa. Transitional cell carcinoma of the prostate was found in 9 of 329 (2.7 %) patients; in three of them synchronously with superficial bladder tumours and in six as the sole finding in prostatic urethra. Grade of differentiation of carcinoma cells: Grade 1: three time, Grade 2: four, and Grade 3: twice. Stage of invasion: Basement membrane of prostatic urethra was intact in five patients, four patients had an invasion of prostatic stroma. All patients with intact basement membrane, were treated by transurethral resection of tumour, four of them survived. All patients with infiltration of prostatic stroma regardless of the treatment option had died within one year. *Conclusions:* The presence of the transitional cell carcinoma in prostatic urethra influences the choice of treatment of patients with superficial bladder tumours. Infiltration of the prostatic stroma indicates bad prognosis.

Key words: tumours of the prostate - tumours of the bladder - transitional cell carcinoma

Úvod

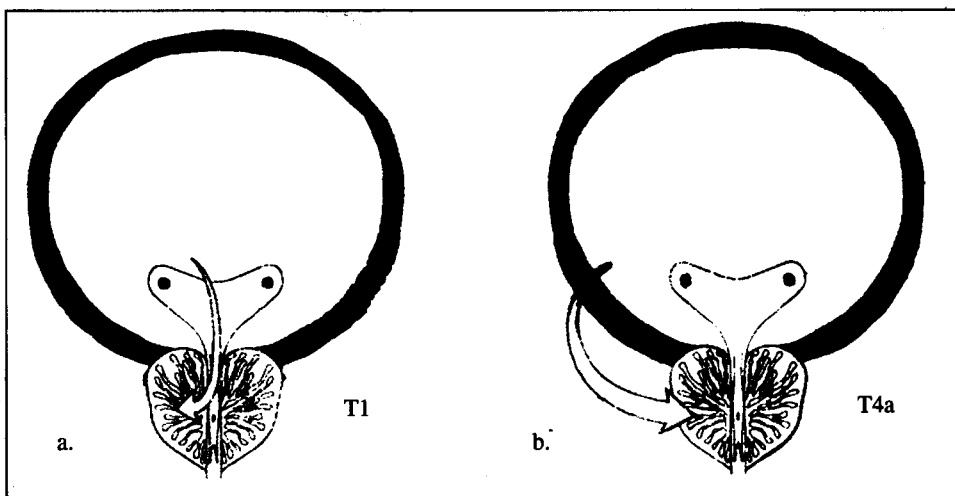
Obličkové kalichy, panvičky, močovody, močový mechúr a prostatickú časť močovej rúry pokrývajú bunky prechodného epitelu (urotelu). Celý prechodný epitel od kalichov až po uretru je náchylný na malignu transformáciu. Neoplastické zmeny sa tvoria na viacerých miestach súčasne a/alebo časovo následne (2, 4). Ide o multifokálnu odpoveď prechodného epitelu na karcinogény. Karcinóm prostaty z prechodných buniek sa nájde u pacientov, ktorí majú nádor močového mechúra (ide o tzv. sekundárny nádor) alebo prostatická časť uretry je prvou lokalizáciou nádoru z prechodných buniek (tzv. primárny nádor) (7). Frekvencia karcinómu prostaty z prechodných buniek (sekundárnych aj primárnych nádorov) sa udáva v rozmedzí 10-25 % a závisí od použitých diagnostických metód (10). Multifokálna biologická povaha nádorov

z prechodného epitelu ovplyvňuje diagnostické a liečebné postupy (3).

Cieľom práce je na vlastnom klinickom materiáli zistiť výskyt a biologickú povahu nádorov z prechodného epitelu v prostatickej časti uretry.

Metódy

V retrospektívnej štúdií sme prezreli histologické nálezy 329 pacientov s novo diagnostikovanými povrchovými nádormi mechúra, ktorí sa liečili v r. 1995-1999. Materiál na bioptické vyšetrenie sa odoberal transuretrálnou resekciou z viditeľných nádorov a/alebo patologicky zmenenej sliznice mechúra a prostatickej časti uretry; systematická (náhodná) biopsia patologicky nezmenenej sliznice sa nerobila. Karcinóm prostaty z prechodných buniek bol definovaný ako nádor, ktorý vychádzal



Obr. 1: Spôsob invázie strómy prostaty: a. invázia strómy prostaty vzniká vo vnútri močovej rúry inváziou bazálnej membrány prostatickej uretry alebo vývodov prostatických žliaz, b. priama invázia strómy prostaty pokročilým karcinómom mechúra cez stenu mechúra.

zal zo sliznice prostatickej uretry a vývodov prostatických žliaz. V štúdiu nie sú zahrnutí pacienti s invazívnymi nádormi mechúra, u ktorých nádor prerastal cez stenu mechúra do prostaty.

Výsledky

Karcinóm prostaty z prechodných buniek sa našiel u 9 (2,7 %) z 329 pacientov s povrchovými nádormi mechúra. Nádory v prostatickej časti uretry sa vyskytli synchronne s nádormi mechúra u troch pacientov a u šiestich nádor v prostatickej časti uretry bol prvou manifestáciou nádoru z prechodných buniek. Rozdelenie pacientov podľa stupňa diferenciácie nádorových buniek: 1. stupeň: 3-krát, 2. stupeň: 4-krát, 3. stupeň: 2-krát. Podľa hĺbky infiltrácie päť pacientov malo nádor obmedzený na sliznicu a u štyroch nádor prerastal do strómy prostaty. Jeden pacient s inváziou strómy mal aj adenokarcinóm prostaty. Päť pacientov s nádormi obmedzenými na sliznicu sa liečilo transuretrálnou resekciou a následkom inštaláciou BCG vakcíny; štyria z nich žijú. Všetci pacienti s inváziou strómy zomreli v priebehu roka od začiatku liečby, bez ohľadu na spôsob liečby (radikálna cystoprostatektómia: 1-krát, rádioterapia: 2-krát, paliatívna derivácia moču: 1-krát).

Diskusia

Karcinóm prostaty z prechodných buniek prvý opísali v r. 1952 Mellicow a Hollowel (4). Autori zistili carcinoma in situ v prostatickej časti uretry synchronne s karcinómom mechúra z prechodných buniek. Presný výskyt karcinómu z prechodných buniek, ktorý postihuje prostatu nie je známy, lebo vo väčšine starších prác sa nerobili rozdiely medzi spôsobom jeho vzniku (9). Podľa spôsobu vzniku karcinómu prostaty z prechodných buniek možno rozoznať dve klinicko-patologické jednotky s rozdielnou prognózou (7): 1. rast karcinómu zo sliznice prostatickej časti uretry alebo vývodov prostatických žliaz, 2. priame prerastanie pokročilého karcinómu mechúra cez stenu mechúra do prostaty (obr. 1). Kým prvý spôsob vzniku je prejavom ochorenia celého prechodného epitelu, druhý predstavuje pokročilé štádium nádoru mechúra prerastajúceho stenu mechúra do prostaty. Donedávna obe klinicko-patologické jednotky v TNM klasifikácii sa označovali symbolom T4a, teda ako pokročilé štádium. Potom, ako klinické štúdie jasne ukázali, že nádory vzniklé intrauretrálne majú lepšiu prognózu (2, 7), odzrkadlil sa spôsob vzniku karcinómu prostaty v poslednej verzii TNM klasifikácie (8). Súčasná TNM klasifikácia (8) hodnotí klinicko-patologické jednotky oddelene a symbolom T4a v kapitole močový mechúra označuje iba pokročilé nádory postihujúce prostatu cez stenu mechúra. Nádory, ktoré vznikli intrauretrálne sú uvedené v kapitole močová rúra (tab. 1). Prognostická závažnosť nádor

rov vzniklých intrauretrálnou cestou závisí od stupňa invázie prostaty nádorom. Invázia strómy prostaty je spojená so zlou prognózou (1). Preto pred definitívnou liečbou je treba spoľahlivo identifikovať spôsob postihnutia prostaty (10).

Optimálny diagnostický postup na identifikáciu nádorových zmien v prostate doteraz chýba. Európska urologická spoločnosť vydala v r. 2000 "Guidelines on bladder cancer", v ktorých pri diagnostike nádorov mechúra odporúča nasledovný postup: bioptický materiál na histologické vyšetrenie sa má odberať transuretrálnou resekciou a biopsiou na studeno z nádoru a z podozrivých oblastí sliznice. Systematická (náhodná) biopsia normálnej sliznice je indikovaná iba pri pozitívnej cytológii. Systematické biopsie u pacientov so solitárnym nádorom papilárneho vzhľadu sú kontraindikované, lebo neprinesú ďalšie informácie a môžu byť škodlivé, lebo porušená sliznica sa môže stať miestom implantácie nádorových buniek. Biopsie prostatickej časti uretry sú indikované v prítomnosti carcinoma in situ v mechúri (6). Wood a spol. (10) tvrdia, že spoľahlivá diagnóza karcinómu prostaty z prechodných buniek vyžaduje transuretrálnu resekciu prostaty a biopsiu prostaty pomocou bioptickej pištole u každého pacienta s povrchovým nádorom mechúra. Aj tieto postupy nemusia odhaliť všetkých pacientov s postihnutím prostaty, lebo sa nevyšetruje celá prostata. Najpresnejším spôsobom diagnostiky je vyšetrenie celej prostaty postupnými rezmi z operačných preparátov odstránených pre nádory mechúra. V materiáli z nášho pracoviska sa karcinóm z prechodného epitelu našiel v prostate u siedmich z deviatich pacientov, ktorým sa urobila cystoprostatektómia pre mnohočetné povrchové nádory mechúra (5).

Prítomnosť karcinómu v prostatickej časti uretry u pacientov s povrchovými nádormi mechúra ovplyvňuje výber liečby. U pacientov s nádorom obmedzeným na sliznicu prostatickej časti uretry je indikovaná konzervatívna liečba (transuretrálna resekcia nádoru s intrakavitárnou inštaláciou BCG vakcíny). Postihnutie vývodov prostatických žliaz vyžaduje cystoprostatektómiu alebo rádioterapiu a pri invázii strómy prostaty cystoprostatektómia predstavuje jedinú liečebnú možnosť.

Tab. 1. Klasifikácia karcinómu prostatickej časti uretry z prechodných buniek (podľa 8)

Tis pu	carcinoma in situ, postihnutie prostatickej časti uretry
Tis pd	carcinoma in situ, postihnutie vývodov prostatických žliaz
T1	nádor invaduje subepitelové spojivové tkanivo
T2	nádor invaduje strómu prostaty
T3	extraprostatické šírenie
T4	invázia mechúra

Literatúra

1. Cheville, J. C., Dundore, P. A., Bostwick, D. G.: Transitional cell carcinoma of the prostate: Clinicopathologic study of 50 cases. *Cancer* 82, 1998, č. 4, s. 703-707.
2. Esrig, D., Freeman, J. A., Elmajian, D. A.: Transitional cell carcinoma involving the prostate with a proposed staging classification for stromal invasion. *J. Urol.* 156, 1996, č. 3, s. 1071-1076.
3. Gschwend, J. E., Fair, W. R., Vieweg, J.: Radical cystectomy for invasive bladder cancer: Contemporary results and remaining controversies. *Eur. Urol.* 38, 2000, č. 2, s. 121-130.
4. Melicow, M. M., Hollowell, J. W.: Intra-urothelial cancer: Carcinoma in situ, bowen's disease of urinary system: Discussion of thirty cases. *J. Urol.* 68, 1952, č. 3, s. 763-767.
5. Ondruš, B., Zvara, V., Horňák, M.: Histopatologické zmeny v močových mechúroch totálne ektomovaných pre nádor. *Bratisl. Lek. Listy* 74, 1980, č. 4, s. 448-457.
6. Oosterlink, W., Jakse, G., Malmström, P. U.: Guidelines on bladder cancer. XVth Congress of the European Association of Urology, April 12-15 2000, Brussels.
7. Pagano, F., Bassi, P., Ferrante, G. L. D.: Is stage pT4a (D1) reliable in assessing transitional cell carcinoma involvement of the prostate in patients with concurrent bladder cancer? A necessary distinction for contiguous or noncontiguous involvement. *J. Urol.* 155, 1996, č. 1, s. 244-247.
8. Sobin, L. H., Wittekind, Ch.: TNM klasifikácia zhubných nádorov (5. vydanie 1997, slovenský preklad). 168 s.
9. Solsona, E., Iborra, I., Ricos, J. V.: The prostate involvement as prognostic factor in patients with superficial bladder tumors. *J. Urol.* 154, 1995, č. 5, s. 1710-1713.
10. Wood, D. P. Jr.: Gr. Montie, J. E., Pontes, J. E.: Identification of transitional cell carcinoma of the bladder in bladder cancer patients: A prospective study. *J. Urol.* 141, 1989, č. 1, s. 83-85.