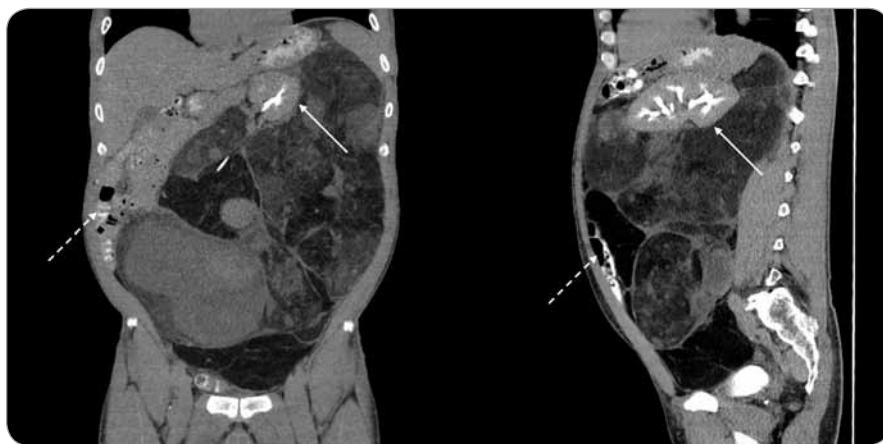
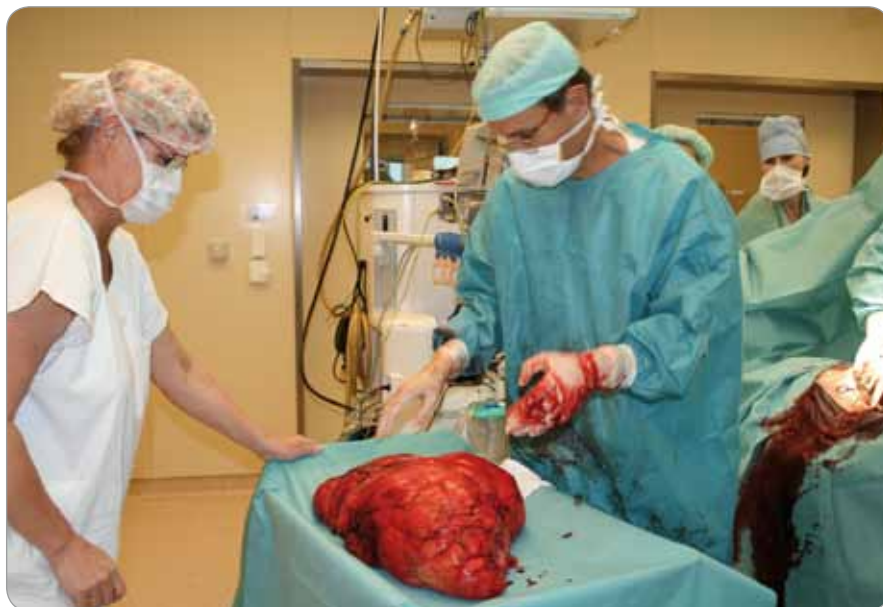

Onkologie v obrazech

Liposarcoma retroperitonei permagnum



Obr. 1. Snímky z CT vyšetření břicha (vlevo – koronární řez, vpravo – sagitální řez). Masa liposarkomu vychází z retroperitonea vlevo, sahá od levé bránice až do pánve, velikost 420 × 300 × 240 mm. V liposarkomu zavzata levá ledvina dislokovaná mediálně kranálně k žaludku (plná šipka). Střevní klíčky odtlačeny doprava k břišní stěně (přerušovaná šipka).



Obr. 2. Fotografie tumoru na operačním sále.

Stručný popis případu: Muž, narozen 1964, operovaný v červenci 2012 v Masarykově onkologickém ústavu pro objemný tumor retroperitonea. Z anamne-

stických údajů: bez výskytu malignit v rodině, pacient kuřák, vážněji nestonal, léčen pro hypertenzi. Šest měsíců pozvolna progredující zhoršování fy-



Masarykův onkologický ústav
Žlutý kopec 7
656 53 Brno
e-mail: msvoboda@mou.cz

doc. MUDr. Roman Šefr, Ph.D.*
MUDr. Martin Ondrák, Ph.D.*
MUDr. Petr Krsička*
MUDr. Sylva Rybníčková^
MUDr. Pavel Fabian, Ph.D.#
MUDr. Radek Lakomý, Ph.D.°
MUDr. Marek Svoboda, Ph.D.°
*chirurg, ^radiolog, #patolog,
°onkolog

Obdrženo/Submitted: 23. 7. 2012

zické výkonnosti, později úbytek svalové hmoty a námahová dušnost. Na hmotnosti pacient ubral celkově cca 3 kg. Při přijetí k operaci z potíží dominovaly: pocit tlaku po jídle, pálení žáhy, meteorismus, dekontence. Stolice 1krát denně pravidelná, močení bez potíží, bez přítomnosti krve. Laboratorní vyšetření bez významnější patologie, pouze anémie G1. Levá ledvina hypofunkční (23% podíl na funkci dle DTPA). Peroperační nález: objemný tumor dislokující veškeré orgány nahoru a doprava, levá ledvina a ureter zavzaty do tumoru, který je dále fixován k preaortálním nerovným pletením. V těchto místech nutná ostrá práce, jinak tumor explantován z dutiny břišní celý, k tomu nutná levostranná nefrektomie. Hmotnost tumoru 14 kg, velikost 500 × 360 × 150 mm, v celém rozsahu jemně blánitě opouzdřený. Histologie: liposarkom G2 dle FNCLCC, smíšený typ (směs dobře diferencovaného, pleiomorfního a myxoidního typu). Pooperační stav bez komplikací, v současnosti probíhá rekonvalescence, v plánu adjuvantní protinádorová léčba.