THE JOURNAL OF THE CZECH AND SLOVAK ONCOLOGICAL SOCIETIES

KLINICKÁ ONKOLOGIE

Prekancerózy a prekancerózní stavy vybraných nádorů

Šachlová M et al

Vydává ČLS JEP. ISSN 0862-495X. ISSN 1802-5307 on-line přístup
Indexed in MEDLINE/PubMed, EMBASE/Excerpta Medica, EBSCO,
SCOPUS, Bibliographia medica čechoslovaca, Index Copernicus

ročník 26 | 2013 | Supplementum

Roche

Prokázaná účinnost

Avastin prodlužuje pacientům s mCRC život
při zachování jeho kvality [1]

AVASTIN® 25 mg/ml koncentrát pro přípravu infuzního roztoku – Základní informace o přípravku

Účinná látka: bevacizumabum. **Držitel rozhodnutí o registraci:** Roche Registration Limited, Velká Británie, **Registrační čísla:** EU/1/04/300/001-002. **Indikace:** Terapie metastazujícího karcinomu tlustého střeva nebo rekta v kombinaci s chemoterapeutickým režimem obsahujícím fluoropyrimidin. Avastin v kombinaci s paklitaxelem je indikován jako léčba první linie u nemocných s metastazujícím karcinomem prsu. Avastin v kombinaci s kapecitabinem je indikován k první linii léčby nemocných s metastazujícím karcinomem prsu, u kterých se léčba jinou možnou chemoterapií, včetně antracyklinů a taxanů, nepovažuje za vhodnou. Nemocní, kteří byli v posledních 12 měsících léčeni režimem obsahujícím taxan a antracyklin v adjuvantním podání nemají být léčeni kombinací Avastin + kapecitabin. Avastin přidaný k chemoterapeutickému režimu s platinou je indikován k léčbě první linie nemocných s neresekabilním pokročilým, metastatickým nebo rekurentním nemalobuněčným plicním karcinomem jiného histologického typu, než predominantně z dlaždicových buněk. Avastin v kombinaci s interferonem alfa-2a je indikován jako léčba první linie u nemocných s pokročilým a/nebo metastazujícím karcinomem ledviny. Avastin v kombinaci s karboplatinou a paklitaxelem je indikován k úvodní léčbě pokročilého (stádia III B, III C a IV dle FIGO) epitelového nádoru vaječníků, vejcovodů nebo primárního nádoru pobřišnice. **Kontraindikace:** Přecitlivělost na léčivou látku nebo jakoukoli pomocnou látku přípravku, na látky produkované ovariálními buňkami čínských křečků nebo na jiné rekombinantní lidské nebo humanizované protilátky. Těhotenství. **Upozornění:** Zvýšená pozornost u pacientů s intraabdominálním zánětlivým procesem (zvýšené riziko vzniku perforace a píštěle GIT), po operaci (možné komplikace při hojení ran), s nekontrolovanou hypertenzí (riziko hypertenzní krize a proteinurie), ve věku nad 65 let (zvýšené riziko vzniku arteriálních tromboembolických příhod), u pacientů s kongenitální hemoragickou diatézou, získanou koagulopatií nebo u pacientů léčených plnou dávkou antikoagulancií k léčbě tromboembolismu před zahájením léčby Avastinem. V případě vzniku tracheoesofageální píštěle nebo jakékoli píštěle 4 stupně trvale ukončit léčbu. Ukončení léčby zvážit v případě vnitřní píštěle mimo oblast GIT. V ojedinělých případech riziko vzniku reakce na infuzi/hypersenzitivní reakce. Nežádoucí účinky (některé z nich se jevily jako závažné) byly hlášeny při užití v neregistrovaném nitroočním podání. **Klinicky významné interakce:** Bevacizumab neovlivňuje v klinicky závažném rozsahu farmakokinetiku 5-fluorouracilu, karboplatiny, paklitaxelu a doxorubicinu. U některých pacientů léčených kombinací bevacizumabu a sunitinib malátu byla hlášena mikroangiopatická hemolytická anemie (MAHA). **Hlavní klinicky významné nežádoucí účinky** (u pacientů léčených jak v monoterapii, tak v kombinaci s chemoterapií): Nejzávažnější pozorované nežádoucí účinky – gastrointestinální perforace, píštěle, hemoragie, arteriální a žilní thromboembolismus, syndrom reverzibilní zadní leukoencefalopatie, proteinurie, osteonekróza čelisti. Nejčastější nežádoucí účinky – astenie, průjem, dysfonie, nausea a jinak nespecifikované bolesti, selhání vaječníků, ve většině případů reversibilní. Dávkování a způsob podání – Obecná doporučení: První dávka Avastinu by měla být podávána během 90 minut ve formě nitrožilní infuze. Jestliže je první infuze dobře snášena, druhá infuze může být podávána během 60 minut. Jestliže je dobře snášena infuze podávaná během 60 minut, všechny následující infuze mohou být podávány během 30 minut. Nepodávejte jako bolus v nitrožilní injekci nebo bolusovou injekcí. Infuze nesmí být podávány nebo míchány s roztoky glukózy. Snížení dávky při výskytu nežádoucích příhod se nedoporučuje. V případě nutnosti musí být léčba buď trvale ukončena, nebo dočasně pozastavena. Doporučené dávkování pro jednotlivé diagnózy: Viz platný Souhrn údajů o přípravku (viz www.sukl.cz). **Dostupná balení přípravku:** 1x100 mg bevacizumabu ve 4 ml; 1x 400 mg bevacizumabu v 16 ml koncentrátu pro přípravu infuze. **Podmínky uchovávání:** Uchovávejte v chladničce (2°C-8°C). Chraňte před mrazem. Uchovávejte injekční lahvičku v krabičce, aby byl přípravek chráněn před světlem. **Datum poslední revize textu:** 2. 7. 2013. **Výdej léčivého přípravku je vázán na lékařský předpis. Léčivý přípravek je hrazen z prostředků veřejného zdravotního pojištění. Podmínky úhrady viz www.SUKL.cz.**

Další informace získáte na adrese Roche s.r.o., Dukelských hrdinů 52, 170 00 Praha 7, tel. 220 382 111.

Reference: 1. Souhrn údajů o přípravku Avastin (datum poslední revize textu 2. 7. 2013)

AVASTIN®
bevacizumab

AVA/10.13/074/0938

Editorial

Česká republika má vybudovanou síť komplexních onkologických center a jasnou regionální strukturu zařízení poskytujících onkologickou péči. Z tohoto pohledu patříme mezi vyspělé země Evropy. Máme jednu z nejhustších sítí nemocnic v Evropě a mezi vyspělými zeměmi máme vysoce nadprůměrný počet hospitalizací, avšak nejsme schopni zlepšit včasný záchyt onkologických onemocnění. Již v roce 2003 byl přijat Národní onkologický program, jehož motto zní „Správná léčba správnému pacientovi ve správný čas a na správném místě".

Díky Národnímu onkologickému registru ČR můžeme analyzovat dlouhodobé trendy v incidenci a mortalitě nádorových onemocnění. Dostupná data dokládají pozitiva, např. podstatné prodloužení doby přežití u včas zachycených onemocnění, tedy u málo pokročilých klinických stadií. Jsme demograficky stárnoucí populace, u které z objektivních důvodů bude nádorových onemocnění přibývat. Máme tři screeningové programy, z nichž jistých úspěchů dosahuje mamární screening. Stále se potýkáme s nedostatečnou účastí v kolorektálním screeningu (asi 25 %), neboť k významnému snížení mortality je třeba účast alespoň zdvojnásobit. Dostupná data také dokládají velké regionální rozdíly v pokrytí populace screeningovým vyšetřením a ve včasné dostupnosti vybrané léčby.

Společným jmenovatelem všech typů nádorů jsou změny na genové úrovni. Tyto změny postihují geny, které jsou u zdravého organizmu běžně vyjádřeny. To znamená, že tvoří nepoškozené bílkoviny, které plní v organizmu tu roli, pro kterou jsou v organizmu přítomny. Pokud se jedná o proteiny, které regulují proliferaci, diferenciaci, popřípadě odumírání buněk, dochází po poškození jejich funkce k nadměrnému buněčnému dělení, potlačení jejich odumírání a následně ke vzniku nádoru. Bohužel neexistuje uniformní onkogenní mechanizmus. Jednotlivé typy nádorů se liší původem, chováním a pochopitelně i mechanizmy svého vzniku.

Je všeobecně známo, že záchyt onkologického onemocnění v méně pokročilém stadiu anebo nejlépe ve fázi prekancerózy výrazně zvyšuje naději na dobrý výsledek léčby a na dlouhodobé přežití. Pozdní diagnóza je nejen výsledkem malé informovanosti široké veřejnosti, ale i malé aktivity lékařů. Je nezbytné věnovat se nejen samotnému screeningu, ale i primární prevenci.

Občané by měli vědět, jaké jsou příznaky nádorového onemocnění a čeho si mají všímat. Měli by vědět, jaké jsou preventivní screeningové programy, na co mají nárok, co je hrazeno ze zdravotního pojištění. Ale měli by také vědět, co pro svoje zdraví můžou sami udělat, jak můžou změnit svoje životní návyky.

Proto vzniklo toto supplementum Klinické onkologie, které má lékařům doplnit znalosti o prekancerózách a upozornit na nutnost aktivně vyhledávat časná stadia onemocnění. Je to nejen levnější než následná léčba, ale především tím zabráníme vzniku lidských tragédií.

prim. MUDr. Milana Šachlová, CSc.
Gastroenterologické oddělení
Masarykův onkologický ústav, Brno

Vectibix®
(panitumumab)
Jak dosáhnout lepších výsledků

Léčba mCRC cílená podle *RAS* významně zlepšuje přežití[1]

Pro správné rozhodnutí o léčbě mCRC je třeba znát stav *RAS*[2]

Divoký RAS ➔ Zvažte léčbu Vectibix® + FOLFOX

Označení ***RAS*** je použito pro onkogeny *KRAS* a *NRAS*, u kterých se stanovují mutace na exonech 2, 3 a 4.
Divoký *RAS* = geny *KRAS* resp. *NRAS* bez mutací na exonech 2, 3, 4.
mCRC = metastatický kolorektální karcinom.

Literatura.

1. Oliner K *et al.* Poster presented at ASCO 2013, May 31-June 4, Chicago, USA.
2. Modrá kniha, 2013, 17. vydání, ČOS ČLS JEP. Dostupná na www.linkos.cz/files/modra-kniha/10.pdf.

Zkrácená informace o přípravku.
Název a léková forma: Vectibix 20 mg/ml koncentrát pro přípravu infuzního roztoku. 1 ml koncentrátu obsahuje 20 mg panitumumabum. ▼Tento léčivý přípravek podléhá dalšímu sledování. To umožní rychlé získání nových informací o bezpečnosti. Žádáme zdravotnické pracovníky, aby hlásili jakákoli podezření na nežádoucí účinky.* **Terapeutické indikace:** Vectibix je určen k léčbě dospělých* pacientů s metastazujícím kolorektálním karcinomem (mCRC) s divokým typem (wild-type) onkogenu *RAS* v první linii v kombinaci **s FOLFOX,** v druhé linii v kombinaci s FOLFIRI u pacientů, kteří dostali v první linii chemoterapii obsahující fluoropyrimidin (kromě irinotekanu) a jako monoterapie po selhání léčby chemoterapeutickými režimy zahrnujícími fluoropyrimidin, oxaliplatinu a irinotekan. **Dávkování:** 6 mg/kg v intravenózní 60minutové infuzi, po naředění fyziologickým roztokem na koncentraci nepřesahující 10 mg/ml, jednou za 2 týdny. Jestliže je první infuze tolerována, mohou být následující infuze podávány po dobu 30 až 60 minut. V případě závažných dermatologických reakcí (≥ stupeň 3) může být nezbytná úprava dávky Vectibixu* (viz bod 4.4 v SPC). Před zahájením léčby Vectibixem musí být potvrzen divoký typ *RAS (KRAS a NRAS)**. **Kontraindikace:** Přecitlivělost na účinnou látku nebo na jakoukoliv z pomocných látek. Pacienti s intersticiální pneumonitidou nebo plicní fibrózou. Kombinace Vectibixu s chemoterapií obsahující oxaliplatinu u pacientů s mutovaným *RAS* nebo u pacientů s mCRC, kde *RAS* status není znám*. **Klinicky významná varování a nežádoucí účinky:** U velké části pacientů (až 93 %) léčených přípravkem Vectibix se vyskytují kožní reakce typu erytém, akneiformní vyrážka, olupování kůže, svědění, suchá kůže, praskání pokožky, infekce nehtového lůžka, alopecie. Závažné (NCI-CTC stupeň 3) kožní reakce byly zaznamenány u 34 % a život ohrožující (st. 4) kožní reakce u < 1 % pacientů, kteří dostávali Vectibix v kombinaci s chemoterapií (n = 1 536). U pacientů léčených Vectibixem byly pozorovány život ohrožující a fatální infekční komplikace včetně nekrotizující fasciitidy a sepse. V případě kožní toxicity a toxicity pro měkké tkáně* se závažnými nebo život ohrožujícími zánětlivými nebo infekčními komplikacemi přerušte nebo ukončete podávání Vectibixu. Mohou se vyskytnout reakce po infuzi (horečka, třesavka, dušnost, anafylaxe, bronchospazmus, hypotenze), při výskytu závažných infuzních reakcí je třeba léčbu přípravkem Vectibix ukončit. Dalšími nežádoucími účinky jsou průjem, nechutenství, únava, pyrexie, slabost, periferní edém, hypomagnezémie, hypokalémie, dehydratace, selhání ledvin při těžké dehydrataci způsobené průjmem, nauzea, zvracení, stomatitida, zácpa, dušnost, kašel, bolest zad, konjunktivitida, růst řas, plicní embolie, anémie, leukopenie, hluboká žilní trombóza, nespavost, angioedém. Při podávání inhibitorů EGFR byl pozorován výskyt intersticiální plicní nemoci. V případě náhlého vzniku nebo zhoršení plicních příznaků je nutno léčbu Vectibixem trvale ukončit. U některých pacientů byla pozorována progresivní hypomagnezémie a jiné poruchy elektrolytů. V průběhu léčby a dalších 8 týdnů po ní je třeba sledovat, zda se hypomagnezémie, či pokles jiných minerálů neobjevují a dle potřeby provést jejich vhodnou substituci. Vzácně byly hlášeny závažné případy keratitidy a ulcerativní keratitidy. V případě potvrzené ulcerativní keratitidy by měla být léčba Vectibixem přerušena nebo ukončena. **Klinicky významné interakce:** U pacientů, kterým byl současné podáván Vectibix a kombinace IFL (fluorouracil, leukovorin, irinotekan), byl zaznamenán vyšší výskyt závažných průjmů; tato kombinace se proto nedoporučuje. Při současném podávání Vectibixu, bevacizumabu a chemoterapeutických režimů (zahrnujících podávání oxaliplatiny nebo irinotekanu) byl pozorován zvýšený počet úmrtí a zhoršení poměru riziko/benefit bez ohledu na stav genu *KRAS*; tato kombinace se proto nedoporučuje. **Těhotenství a kojení:** Ženy ve fertilním věku musí během léčby a alespoň po dobu 2 měsíců po podání poslední dávky užívat vhodnou antikoncepci. Ženy by neměly kojit v průběhu léčby a alespoň 2 měsíce po poslední dávce přípravku. **Zvláštní skupiny pacientů:** Bezpečnost a účinnost u pacientů s poškozením ledvin nebo jater nebyla studována. Přípravek by neměl být podáván pacientům mladším 18 let. **Balení:** Jedna injekční lahvička obsahuje: 100 mg panitumumabu v 5 ml koncentrátu pro přípravu infúzního roztoku.**Držitel rozhodnutí o registraci:** Amgen Europe B.V., Minervum 7061, NL-4817 ZK Breda, Nizozemí. **Datum registrace v EU:** 3. 12. 2007. **Registrační číslo:** EU/1/07/423/001- 003. Před předepsáním přípravku se seznamte s úplným zněním Souhrnu údajů o přípravku. Výdej přípravku je vázán na lékařský předpis. Přípravek je hrazen z prostředků veřejného zdravotního pojištění. **Datum poslední revize textu:** 25. 7. 2013.
* Všimněte si prosím změn v informacích o léčivém přípravku.
PMO-CZE-AMG-262-2013- August-NP

AMGEN®
Oncology

Amgen s.r.o., Klimentská 46, 110 02 Praha 1
tel.: +420 221 773 500, fax: +420 221 773 501
www.amgen.cz

PMO-CZE-AMG-297-2013- September-P

Obsah | Contents

Editorial S3

Prekurzory karcinomu prsu S7
Precursors of Breast Cancer
Petráková K.

Prekancerózy v ORL oblasti S13
Precancerous Conditions in the ENT Area
Gál B., Mrzena L., Hort P.

Prekancerózy jícnu S17
Premalignant Conditions of the Esophagus
Kroupa R.

Prekancerózy žaludku S22
Precancerous Conditions and Lesions of the Stomach
Falt P., Hanousek M., Kundrátová E., Urban O.

Prekancerózní stavy a rizikové faktory karcinomu pankreatu a žlučových cest S29
Precancerous Conditions and Risk Factors for Pancreatic and Bile Duct Cancer
Novotný I.

Premaligní stavy tenkého střeva S34
Premalignant Conditions of the Small Bowel
Drastich P.

Prekancerózy tlustého střeva S38
Premalignancies of Colon
Šachlová M.

Prekancerózy v gynekologii – vulva S44
Preinvasive Lesions in Gynecology – Vulva
J. Chovanec, L. Mouková, R. Feranec

Prekancerózy v gynekologii – pochva S47
Preinvasive Lesions in Gynaecology – Vagina
Feranec R., Mouková L., Chovanec J.

Prekancerózy v gynekologii – děložní hrdlo S49
Preinvasive Lesions in Gynaecology – Uterine Cervix
Mouková L., Feranec R., Chovanec J.

Prekancerózy v gynekologii – endometrium **S52**
Preinvasive Lesions in Gynaecology – Endometrium
Feranec R., Mouková L., Chovanec J.

Prekancerózy v gynekologii – ovarium **S54**
Preinvasive Lesions in Gynaecology – Ovary
Feranec R., Mouková L.

Na toto číslo supplementa Klinické onkologie navazuje výtisk Primární prevence v onkologii v edici Doporučené postupy.
Ke stažení na www.eOnkologie.cz a www.linkos.cz.

Podpořeno ze státního rozpočtu z programu Národní akční plány a koncepce na rok 2013, Priorita: 3. Prevence nádorových chorob, včasné informace – nástroj úspěšného boje s rakovinou, pod. č. j. 9/13/A.

Prekurzory karcinomu prsu

Precursors of Breast Cancer

Petráková K.

Klinika komplexní onkologické péče, Masarykův onkologický ústav, Brno

Souhrn

Prekurzory karcinomu prsu s nízkým stupněm malignity jsou zpravidla premalignní léze také s nízkým stupněm malignity, vždy s pozitivitou estrogenových (ER) a progesteronových receptorů (PR) a negativitou HER2. Naopak, prekurzory karcinomů s vysokým stupněm malignity jsou zpravidla premalignní léze také s vysokým stupněm malignity a převážně ER a PR negativní, s případnou pozitivitou HER2. V článku jsou popsány jednotlivé léze a jejich vztah ke karcinomu. Doporučení pro léčbu lobulárních neoplazií (LN) jsou méně jednoznačná než doporučení pro léčbu duktálního karcinomu *in situ* (DCIS). LN zvyšují riziko karcinomu prsu bilaterálně na rozdíl od DCIS. Doporučení pro následnou léčbu se proto pohybují v rozmezí od pouhého sledování až po bilaterální mastektomii. Základní léčbou DCIS je léčba chirurgická, a to kompletní excize ložiska s negativními okraji. Několik velkých randomizovaných klinických studií prokázalo přínos adjuvantní radioterapie (RT). Některé práce však předpokládají, že existuje skupina pacientek, které by mohly být pouze sledovány. Přínos léčby tamoxifenem byl pozorován pouze u pacientek s pozitivitou ER a PR, a to pouze v případě, že bylo zvažováno i snížení rizika kontralaterálního DCIS a invazivního karcinomu. Ve studii UK/ANZ byl tamoxifen přínosný jen u pacientek bez adjuvantní RT. Proto je potřeba jeho indikaci zvažovat individuálně.

Klíčová slova

premalignní léze – lobulární karcinom *in situ* – lobulární neoplazie – duktální karcinom *in situ*

Summary

It has become apparent that estrogen receptor (ER) -positive and -negative breast lesions are completely distinct diseases. Precursors of low-grade breast cancer are low-grade premalignant lesions, usually ER and progesterone receptor (PR) positive and HER2 negative. On the other hand, precursors of high-grade breast cancer are high-grade premalignant lesions, usually ER and PR negative and HER2 positive. Lobular neoplasia (LN) and ductal carcinoma *in situ* (DCIS) are important from the clinical point of view. LN increases the risk of bilateral breast cancer. This is why the recommendation for the treatment of LN is very different – from just following-up up to bilateral mastectomy. The complete surgical excision of the lesion with negative margins is the usual treatment of DCIS. Several big randomized clinical trials showed the benefit of adjuvant radiotherapy (RT). Some of them suppose that there is a group of patients who do not need adjuvant treatment. The benefit of adjuvant tamoxifen is clear only for patients with ER positive disease. The UK/ANZ study showed the benefit of tamoxifen only in patients without RT.

Key words

premalignant lesion – lobular carcinoma *in situ* – lobular neoplasia – ductal carcinoma *in situ*

Tato práce byla podpořena RECAMO, CZ.1.05/2.1.00/03.0101.

This study was supported by RECAMO, CZ.1.05/2.1.00/03.0101.

Autorka deklaruje, že v souvislosti s předmětem studie nemá žádné komerční zájmy.

The author declare she has no potential conflicts of interest concerning drugs, products, or services used in the study.

Redakční rada potvrzuje, že rukopis práce splnil ICMJE kritéria pro publikace zasílané do biomedicínských časopisů.

The Editorial Board declares that the manuscript met the ICMJE "uniform requirements" for biomedical papers.

MUDr. Katarína Petráková, Ph.D.
Klinika komplexní onkologické péče
Masarykův onkologický ústav
Žlutý kopec 7
656 53 Brno
e-mail: petrakova@mou.cz

Obdrženo/Submitted: 19. 9. 2013
Přijato/Accepted: 16. 10. 2013

Úvod

Karcinom prsu nepředstavuje v dnešní době jednu nemoc, ale soubor nemocí s různými rizikovými faktory, morfologickými znaky, klinickým chováním a odpovědí na léčbu. Pohled na karcinom prsu se za poslední desetiletí výrazně změnil. Na základě profilů genové exprese byly charakterizovány základní („intrinsické") typy karcinomu prsu: luminální A, luminální B, HER2 pozitivní a basal like. Podle nejnovějších poznatků je zřejmé, že karcinom prsu s pozitivními a negativními ER jsou dvě zcela odlišná onemocnění, která mají různé prekurzory, cesty diseminace, klinické chování a odpověď na léčbu. Znamená to, že genetický profil ER pozitivního invazivního karcinomu s nízkým gradem bude zcela odlišný od ER negativního karcinomu prsu s vysokým gradem. Grade nádoru souvisí se stupněm genetické instability nádoru [1]. V roce 2012 byl popsán kompletní genový profil zatím nejreprezentativnějšího souboru karcinomu prsu [2]. Zajímavé je, že nejširší spektrum genových mutací bylo nalezeno právě u luminálních karcinomů s pozitivními ER.

Na rozdíl od rozsáhlých znalostí o invazivním karcinomu prsu jsou informace o molekulárních změnách, které vedou k vzniku prekurzorů karcinomu prsu a následně k progresi do invazivního karcinomu prsu, chudší. Jednou z příčin může být i omezená dostupnost nefixovaných vzorků těchto lézí pro molekulárně biologickou analýzu. Často se nachází v okolí invazivního karcinomu. Na základě observačních a korelačních studií byly vytvořeny starší klasifikační systémy pro premaligní léze. Zakládají se hlavně na morfologických parametrech lézí, jako je architektonická stavba, atypie jader a proliferace. Definice těchto lézí je důležitá pro následné doporučení jejich léčby, která spočívá hlavně v chirurgickém řešení [3]. S rozvojem možností laboratorních metod se postupně mění i pohled na historické klasifikační systémy a postupně přibývá nových poznatků v objasnění molekulárních změn, které vedou k vzniku invazivního karcinomu.

Nový pohled

Původní systémy klasifikace předpokládaly, že invazivní karcinom vzniká buď v oblasti duktů nebo v oblasti lobulů normální prsní tkáně. Nové práce však prokázaly, že naprostá většina premaligních lézí má svůj původ v oblasti terminální dukto-lobulární jednotky. Používaná terminologie „lobulární" a „duktální" v současné době tedy neoznačuje místo vzniku léze v prsní tkáni nebo typ buněk, z nichž léze vznikla, ale architektonické uspořádání a imunohistochemické znaky léze. Terminální dukto-lobulární jednotka je hormonálně dependentní struktura normální prsní tkáně, která produkuje mléko a skládá se z malých acinů a distálních konců duktů. Předpokládá se, že ke vzniku premaligních a maligních lézí vede hlavně proliferace buněk při postupně narůstajících genomových poruchách. Jejich morfologickým projevem jsou buněčné a strukturální atypie. Proliferace epitelu terminální dukto-lobulární jednotky bez atypií se označuje jako hyperplazie běžného typu (proliferativní onemocnění bez atypií). Její místo ve vzniku progredientních prekanceróz není dosud jasné, kromě prokázaného mírného zvýšení relativního rizika. Pokud se objeví buněčné atypie, hovoří se o atypické duktální (ADH) nebo atypické lobulární (ALH) hyperplazii. Rozdíl mezi ALH a lobulárním karcinomem *in situ* (lobular carcinoma *in situ* – LCIS) a ADH a duktálnim karcinomem *in situ* (ductal carcinoma *in situ* – DCIS) je definován pouze anatomickým rozsahem léze [4,5]. Dalšími morfologicky definovanými potenciálně prekancerózními změnami jsou plochá epiteliální atypie, kolumnární změny a duktální papilární proliferace. Celoživotní riziko (relativní riziko – RR) následného vzniku invazivního karcinomu prsu je pro jednotlivé premaligní léze různé. Pro proliferativní onemocnění bez atypií je RR 1,3–1,9, pro atypickou hyperplazii je RR 3,5–5,3 a pro DCIS je RR 10 [6,7]. Premaligní léze nepřesahují bazální membránu. Předpokládá se, že jednou ze známek transformace do invazivní léze je porušení bazální membrány a přilehlé vrstvy myoepiteliálních buněk. Je však zajímavé, že ne ze všech premaligních lézí vznikne invazivní karcinom. Má se za to, že na přechodu benigní léze do maligní se podílí také mikroprostředí stromatu, a to hlavně myoepiteliální buňky a fibroblasty.

Ve zdravé prsní tkáni obklopují myoepiteliální buňky epiteliální buňky duktů a lobulů a separují je od bazální membrány. Hrají důležitou roli ve vývoji prsní žlázy a její reorganizaci [7]. *Normální myoepiteliální buňky* produkují inhibitory proteináz, které potlačují proliferaci a invazi nádorových buněk. Naopak myoepiteliální buňky v nádoru produkují metaloproteinázy a katepsin, které napomáhají degradaci bazální membrány [8,9].

Fibroblasty hrají důležitou roli udržování normální struktury tkáně, ale odpovídají i za změny směrem k nádorové tkáni. Některé práce předpokládají, že fibroblasty podporují změny vedoucí k vzniku nádorové tkáně a naopak myoepiteliální buňky je inhibují [10].

Nové observační a molekulární studie změnily pohled na původní představu o postupné progresi proliferativních lézí v prsní tkáni od ADH směrem k DCIS s nízkým gradem a následně DCIS s vysokým gradem až do invazivního karcinomu. Práce srovnávající genový profil *in situ* lézí a invazivních karcinomů, které vznikly následně po těchto lézích, prokázaly spíš korelaci mezi gradem *in situ* léze a invazivního karcinomu. Znamená to, že *in situ* léze s nízkým gradem je prekurzorem invazivního karcinomu s nízkým gradem a *in situ* léze s vysokým gradem je prekurzorem invazivního karcinomu s vysokým gradem [11,12]. Jiné studie prokázaly koexistenci rodiny určitých *in situ* lézí, mezi něž patří kolumnární změny, plochá epiteliální atypie, duktální papilomatóza, ADH, ALH, LCIS a DCIS nízkého gradu s karcinomy nízkého gradu jako invazivní tubulární karcinom, invazivní kribriformní a papilární karcinom, klasický invazivní lobulární karcinom (invasive lobular carcinoma – ILC) a invazivní duktální karcinom nízkého gradu. Tato skupina neopalazií označovaná jako rodina neoplazie s nízkým gradem je charakterizována nízkým gradem, expresí ER, chyběním exprese HER2 a amplifikace HER2 a genetickými aberacemi, které se obyčejně nachází u karcinomů nízkého gradu [13]. Z tohoto pohledu lze rozdělit léze v oblasti prsní tkáně na benigní léze, prekurzory s nízkým gradem a prekurzory s vysokým gradem [14]. Prekurzory neo-

plazií s vysokým gradem a non-luminálních jsou prozatím zmapovány mnohem hůře, shoda je na pleiomorfním LCIS a DCIS vysokého gradu.

Benigní léze

Sklerozující adenóza, fibróza a cysty

Sklerozující adenóza, fibróza a cysty patří mezi benigní léze s minimálním rizikem vzniku karcinomu prsu [15].

Radiální jizva

Radiální jizva je komplexní benigní léze, pro kterou je charakteristické centrální jizvení s obliterací duktů hyperplazií obvyklého typu na periferii. Několik studií hledalo vztah mezi radiální jizvou a následným karcinomem prsu. Pouze některé práce předpokládají tuto souvislost. Vesměs šlo ale o karcinomy s nízkým gradem, jako tubulární karcinom anebo ILC [16].

Apokrinní léze

Apokrinní léze jsou většinou náhodným nálezem na periferii *in situ* a invazivních karcinomů. Dlouho se vedla v odborných kruzích diskuze o jejich roli jako indikátoru rizika vzniku karcinomu prsu. Většinou je spojovano s přítomností atypií, pro kterou však neexistuje mezinárodní definice [17]. V současnosti je akceptován názor, že papilární apokrinní hyperplazie bez přítomnosti atypií není spojena s vyšším rizikem vzniku karcinomu prsu.

Hyperplazie běžného typu

Hyperplazie běžného typu je intraduktální léze charakterizovaná proliferací buněk různého původu v duktech. Některé práce našly souvislost mezi hyperplazií a následným karcinomem prsu. Tento vztah však nebyl jednoznačně prokázán, a proto se dnes nepovažuje za obligatorní prekurzor karcinomu prsu [18].

Prekurzory s nízkým gradem

Kolumnární epiteliální změny

Kolumnární epiteliální změny představují skupinu lézí, která je charakterizována rozšířenými aciny vyplněnými epiteliálními buňkami vysoce cylindrického, polarizovaného typu, jež se normálně v mléčné žláze nevyskytují. Pro tyto jednotky se léta užívala různá terminologie. Jsou typické pozitivitou ER, nízkou proliferací a negativitou HER2 [19].

ALH a LCIS

ALH a LCIS bývají společně označovány jako *lobulární neoplazie*. Společným, molekulárním znakem je ztráta exprese adhezní molekuly E-cadherinu. Charakterizují je proliferativní změny oblasti terminální dukto-lobulární jednotky, které jsou vyplněny polygonálními buňkami se světlou cytoplazmou. Rozdíl mezi ALH a LCIS je spíš kvantitativní než kvalitativní, rozlišují se tedy podle stupně postižení acinů a ne podle charakteru buněk [20]. LCIS představuje však vyšší riziko pro vznik karcinomu prsu než ALH (8–10 vs 4–5), a to ipsilaterálního, ale i kontralaterálního. Kumulativní riziko pro ipsilaterální karcinom je 18 % a 14 % pro kontralaterální karcinom, z čeho 40 % jsou ILC a 60 % jsou IDC [21,22]. LN tvoří přibližně 5 % všech excizí.

ADH a DCIS nízkého gradu

ADH a DCIS nízkého gradu vykazují mnohé společné znaky. Charakterizuje je proliferace klonálních uniformních epiteliálních buněk, které jsou ER pozitivní a HER2 negativní. Podobně jako u ALH a LCIS je rozdíl mezi ADH a DCIS nízkého gradu spíš kvantitativní než kvalitativní. Podle stavby lze rozlišit DCIS solidní, kribriformní, papilární a mikropapilární [23].

Prekurzory s vysokým gradem

Mikroglandulární adenóza

Mikroglandulární adenóza je neobvyklá jednotka charakterizovaná chaotickou proliferací malých žlázek se sekrecí obklopených vrstvou epiteliálních buněk v lumen. Často je nalezen v okolí invazivního karcinomu [24]. Typický pro mikroglandulární adenózu je triple negativní fenotyp, tedy negativita ER, PR a HER2. Její role jako prekurzoru triple negativního karcinomu však není zatím jednoznačně potvrzena.

Pleiomorfní lobulární karcinom *in situ*

Pleiomorfní lobulární karcinom *in situ* má cytologické a architektonické znaky klasického LCIS a DCIS s vysokým gradem. Často má nízkou pozitivitu ER a PR, neexprimuje E-cadherin a někdy lze prokázat HER2 overexpresi nebo amplifikaci [25]. Studie srovnávající pleiomorfní LCIS a pleiomorfní ILC nalezly v obou stejné genetické aberace, přičemž obě vykazovaly typické známky lobulárního karcinomu. Lze z toho usoudit, že pleiomorfní LCIS je neobligatorním prekurzorem pleiomorfního ILC [26].

DCIS s vysokým gradem

DCIS s vysokým gradem je charakteristický populací atypických buněk se značným nukleárním polymorfizmem. Často jsou přítomny nekrózy, i když nejsou obligatorní. Může být prekurzorem invazivního karcinomu, ale i recidivy DCIS.

ALH a LCIS, diagnostika a léčba

Lobulární neoplazie, tedy ALH a LCIS, se vyskytují cca v 5 % všech excizí. Incidence LN stoupla za posledních 20 let přibližně 4krát. Jednou z hlavních příčin tohoto nárůstu je určitě zavedení screeningové mamografie [27]. Charakteristickým fenotypem klasických lobulárních neoplazií je pozitivita ER a PR a negativita HER2. Pleiomorfní varianta však může být ER a PR negativní a HER2 pozitivní [26]. Průměrný věk žen, u kterých je diagnostikována lobulární neoplazie, je 44–47 let [28]. Podle některých prací se jedná o starší pacientky s mediánem 55 let [29]. Až v 50 % může jít o multifokální nález. Lobulární neoplazie zvyšuje riziko karcinomu prsu bilaterálně o 30 % [30].

Podle starších studií nemá klasická lobulární neoplazie žádný charakteristický obraz na mamografii, zatímco pleiomorfní varianta LCIS se může na mamografii projevit přítomností mikrokalcifikací [31]. Novější studie však prokázaly korelaci mezi výskytem mikrokalcifikací a klasické lobulární neoplazie. Dalšími známkami může být přítomnost masy s mikrokalcifikacemi nebo distorze prsu [32]. U lobulárních neoplazií můžeme častěji pozorovat diskordanci mezi palpačním nálezem a mamografickým obrazem než u jiných neoplazií. Nález neoplazie může být patrný až na doplněném ultrazvukovém vyšetření. Diskordance může být i mezi výsledkem biopsie a nálezem v zobrazovacích metodách, který má obraz malignity.

Lobulární neoplazie může být někdy přítomna v okolí invazivního karcinomu. Proto je vhodné zopakovat odběr materiálu v případě, kdy je nález na zobrazovacích metodách podezřelý z malignity, ale výsledkem biopsie je pouze lobulární neoplazie.

Lobulární neoplazie v současnosti není považována za obligatorní prekurzor invazivního karcinomu. Znamená to, že ne u všech pacientek vede ke vzniku invazivního karcinomu. Lobulární neoplazie zvyšuje kumulativní riziko vzniku karcinomu prsu. Pro ipsilaterální karcinom je to 18 % a 14 % pro kontralaterální karcinom, z čehož 40 % jsou ILC a 60 % jsou IDC [21,22]. Všechny publikované práce jsou však založeny na retrospektivním sledování souborů a chybí práce prospektivní. To jsou důvody, proč není přístup k chirurgické léčbě lobulárních neoplazií stejný. Některá pracoviště pacientky s nálezem lobulární neoplazie v biopsii pouze sledují, jiná doporučují chirurgickou exstirpaci ložiska. Page et al ve své práci analyzovali 252 pacientek s nálezem lobulární neoplazie v biopsii. U 68 % pacientek byl později diagnostikován invazivní karcinom ipsilaterálně a u 24 % kontralaterálně [33]. Vzhledem k zvýšenému riziku vzniku invazivního karcinomu bilaterálně je součástí některých doporučení i informovat pacientku o možnosti profylaktické bilaterální mastektomie (www.nccn.org). V publikovaných pracích je udávaný výskyt malignit v souvislosti s lobulární neoplazií v 0–61 % [34,35]. Několik recentnějších prací však poukazuje na riziko podcenění koexistence malignity nebo následné malignity. Lechner et al ve svém souboru zjistili, že až u 34 % pacientek s DCIS a 21 % pacientek s ALH byl nález malignit v následné excizi [36]. Renshaw et al publikovali recentně výsledky velkého souboru celkem 467 pacientek s nálezem lobulární neoplazie v biopsii. Z nich 21,6 % mělo v následné excizi nález invazivního karcinomu nebo DCIS a 25 % pacientek mělo diagnostikovánu malignitu při dalším sledování [29]. V současné době mnoho autorů doporučuje chirurgickou excizi ložisek hlavně v případě postižení více duktů a lobulů lobulární neoplazií nebo v případě nálezu masy či mikrokalcifikací na mamografii nebo distorze prsu. Pleiomorfní varianta LCIS má častější asociaci s ILC (40–60 %) než klasická varianta a je považována za premalignitu. Měla by proto být řešena podle doporučení stejně jako DCIS. Fisher et al doporučují rutinně tamoxifen v léčbě LCIS. Někteří autoři s tímto však nesouhlasí s odůvodněním, že tamoxifen není rutinně doporučen ani pro léčbu DCIS [37].

DCIS, diagnostika a léčba

Incidence DCIS, podobně jako u LCIS, v posledních letech dramaticky stoupla [38]. Hlavní podíl na tom má zavedení screeningové mamografie, přičemž nejvíce nálezů DCIS je zachyceno právě na první screeningové mamografii. Charakteristickým obrazem DCIS na mamografii je často přítomnost mikrokalcifikací, hlavně u DCIS s vyšším gradem. Hojně se diskutuje o přínosu magnetické rezonance (MR) v diagnostice DCIS. Několik studií prokázalo větší senzitivitu MR (42–94 %) ve srovnání s mamografií (26–40 %). Může tak podat lepší informace o velikosti léze a tak ovlivnit rozhodnutí o rozsahu operace. Některé studie však předpokládají přeceňování nálezu vyšetřením MR [39,40]. Navíc může lékař na základě MR vyslovit podezření na druhostranný nález, který je nutné biopticky ověřit. Až 75 % těchto nálezů může být benigních a zvyšují se tak pouze obavy pacientek [41]. Indikaci MR vyšetření je proto potřeba zvažovat individuálně.

Základní léčbou DCIS je léčba chirurgická, a to kompletní excize ložiska s negativními okraji nebo totální mastektomie při nálezu větších anebo multicentrických ložisek. Kompletnost excize by měla být doložena rentgenovým vyšetřením exstirpátu a vyšetřením okrajů. Definice negativního okraje však nebyla přesně stanovena. Okraj menší než 1 mm se považuje za nedostatečný a okraj větší než 10 mm za zcela dostatečný. Otázkou zůstává indikace vyšetření sentinelové uzliny (SNB). U části pacientek s diagnózou DCIS v biopsii může být v definitivní histologii nález invazivního karcinomu. V takovém případě je indikováno vyšetření SNB následně, je však problematické, pokud se v předchozím kroku provede mastektomie [42]. Autoři z MOÚ se proto snažili najít prediktory invazivity u DCIS v retrospektivní analýze vlastního souboru 179 pacientek [43]. Nejsilnějším prediktorem invazivity u DCIS je podle autorů viditelnost ložiska na ultrazvukovém vyšetření. Na základě těchto výsledků doporučují autoři zvážit vyšetření SNB u DCIS, které jsou patrné na ultrazvuku a u pacientek v dobrém stavu, kde je předem plánována totální mastektomie a přicházela by u nich v úvahu adjuvantní léčba.

Několik klinických studií se zabývalo otázkou přínosu adjuvantní radioterapie (RT) po parciální mastektomi pro DCIS. K největším patří studie NSABP-17 [44], EORTC 10553 [45], SweDCIS [46], UK/ANZ DCIS [47]. V roce 2011 publikovala skupina EBCTCG (Early Breast Cancer Trialists' Collaborative Group) metaanalýzu těchto studií [48]. V metaanalýze bylo hodnoceno celkem 3 729 pacientek s mediánem sledování 8,9 roku. Radioterapie snížila riziko ipsilaterálního karcinomu prsu (invazivního karcinomu nebo DCIS) přibližně o polovinu (RR 0,46, 2P < 0,00001). Přínos RT byl větší pro pacientky starší 50 let než pro pacientky mladší. V mediánu sledování od 4,4 do 10,5 let bylo riziko lokální recidivy (pro DCIS nebo invazivní karcinom) u pacientek léčených RT 11,6 % ve srovnání s 23,9 % u pacientek bez RT. Znamená to, že je potřeba léčit devět pacientek k prevenci recidivy u jedné pacientky. Absolutní redukce rizika v pěti letech od randomizace byla 10,5 % a v 10 letech 15,2 %. RT redukovala i riziko všech sledovaných událostí (ipsilaterální DCIS nebo invazivní karcinom, kontralaterální DCIS či invazivní karcinom, nebo regionální nebo vzdálené metastázy karcinomu prsu), absolutní redukce v pěti letech od randomizace byla 9,3 % a v 10 letech 11,5 %. Tento příznivý výsledek se však nepromítl do parametru celkové mortality pacientek. Riziko úmrtí v důsledku karcinomu prsu bylo dokonce mírně (nesignifikantně) vyšší u pacientek, které byly léčeny RT. Studie však měly i svá slabá místa. Některé obsahovaly např. nejasný údaj o okrajích. V žádné z randomizovaných studií však nebyl hodnocen přínos adjuvantní RT podle přítomnosti negativních prognostických faktorů. Skupina ECOG (Eastern

Cooperative Oncology Group) publikovala výsledky prospektivní klinické studie, ve které bylo celkem 565 pacientek s jedním ložiskem DCIS ne větším než 2,5 cm a s okraji většími než 3 mm léčeno parciální mastektomií. Pacientky s nízkým a středním gradem měly v mediánu sledování 6,7 let lokální recidivu v 6,1 % ve srovnání s pacientkami s vysokým gradem 15,3 % [49]. Na základě těchto výsledků autoři předpokládají, že pacientky s malým ložiskem DCIS s nízkým stupněm malignity s dostatečným okrajem mohou být léčeny pouze excizí.

Jedním ze skórovacích systémů, který predikuje lokální recidivu na základě kombinace rizikových faktorů a podle toho doporučuje další léčbu, je USC/VNPI (University of Southern California/Van Nuys Prognostic Index) (tab. 1) [50]. Pacientky se skóre 4–6 mohou být léčeny pouze excizí, pacientky se skóre 7–9 excizí a RT, pacientkám se skóre 10–12 by měla být doporučena mastektomie.

Doporučení pro adjuvantní léčbu tamoxifenem po léčbě DCIS nejsou jednoznačná. Dvě velké klinické randomizované studie řešily otázku přínosu adjuvantního tamoxifenu u pacientek s DCIS po excizi a RT. V klinické studii UK/ANZ byly pacientky po excizi DCIS léčené adjuvantní RT nebo pouze sledovány a dál randomizovány do adjuvantní léčby tamoxifenem či jen sledovány. V mediánu sledování 12,7 roku snížil adjuvantní tamoxifen signifikantně riziko ipsilaterálniho DCIS nebo invazivního karcinomu o 33 % a kontralaterálního DCIS anebo invazivního karcinomu o 73 %, nebyl však přínosný u pacientek léčených RT [51].

NSABP B-24 byla druhá velká randomizovaná studie s mediánem sledování 14,5 roku. Celkem 1 804 pacientky s DCIS byly léčeny excizí a následnou RT a potom randomizováno do ramene s tamoxifenem nebo pouze sledováno. Stav ER a PR byl zpětně došetřen u 732 pacientek. U pacientek s negativními ER a PR nebyla adjuvantní léčba tamoxifenem přínosná v žádném ze sledovaných parametrů. U pacientek s pozitivními ER a PR snižoval tamoxifen riziko jakéhokoliv DCIS nebo invazivního karcinomu o 42 %, jakéhokoliv invazivního karcinomu o 47 % a kontralaterálního DCIS nebo invazivního karcinomu o 50 %. Jeho přínos však nebyl signifikantní v redukci rizika ipsilaterálního DCIS, ani invazivního karcinomu [52].

Tab. 1. Skórovací systém USC/VNPI (University of Southern California/Van Nuys Prognostic Index) [50].

Skóre	1	2	3
velikost	≤ 15mm	16–40	> 40
okraje	≥ 10 mm	1–9	> 1
grade	1/2 bez nekróz	1/2 s nekrózami	3
věk	> 60	40–60	> 60

Diskuze

Na rozdíl od rozsáhlých znalostí o invazivním karcinomu prsu jsou informace o molekulárních změnách, které vedou k vzniku prekurzorů karcinomu prsu a následně k progresi do invazivního karcinomu prsu, chudší. Každopádně se v mnohém změnil pohled na vznik karcinomu prsu z premaligních lézí. Prekurzory karcinomu prsu s nízkým stupněm malignity jsou zpravidla premalignί léze také s nízkým stupněm malignity, vždy s pozitivitou ER a PR a negativitou HER2. Naopak prekurzory karcinomů s vysokým stupněm malignity jsou obvykle premalignί léze také s vysokým stupněm malignity a převážně ER a PR negativní, s případnou pozitivitou HER2. Důležitou roli ve vývoji karcinomu prsu hraje ale mikroprostředí stromatu, a to hlavně myoepiteliální buňky a fibroblasty. Podle dnešních poznatků fibroblasty podporují změny vedoucí k vzniku nádorové tkáně a naopak myoepiteliální buňky je inhibují [10].

Doporučení pro léčbu LN jsou méně jednoznačná než doporučení pro léčbu DCIS. LN zvyšují riziko karcinomu prsu bilaterálně na rozdíl od DCIS. Doporučení pro následnou léčbu se proto pohybují v rozmezí od pouhého sledování až po bilaterální mastektomii. Výsledky posledně publikovaných prací však nabádají k exstirpaci ložiska v případě nálezu LN v biopsii, a to z důvodu vysokého procenta koexistujícího DCIS nebo IC [29,36]. Základní léčba DCIS je léčba chirurgická, a to kompletní excize ložiska s negativními okraji. Je zajímavé, že v posledních letech výrazně přibylo indikací kontralaterální profylaktické mastektomie z důvodu DCIS, většinou s okamžitou rekonstrukcí [53]. Několik velkých randomizovaných klinických studií prokázalo přínos adjuvantní RT po operaci pro DCIS. Žádná ze studií ale nestratifikovala pacientky podle rizika, a proto nelze určit skupinu pacientek, která by mohla být pouze sledována. Některé práce ovšem předpokládají, že je skupina pacientek, jež by mohla být pouze sledována [49]. Na našem pracovišti v MOÚ využíváme skórovací systém USC/VNPI [50]. Přínos adjuvantní léčby tamoxifenem není jednoznačný. Přínos léčby byl pozorován pouze u pacientek s pozitivitou ER a PR, a to pouze v případě, že bylo zvažováno i snížení rizika kontralaterálního DCIS a invazivního karcinomu. Ve studii UK/ANZ byl tamoxifen přínosný pouze u pacientek bez adjuvantní RT. Proto je potřeba jeho indikaci zvažovat individuálně.

Závěr

Vzhledem k složitosti problematiky léčby LN a DCIS by pacientky měly být léčeny vždy multidisciplinárním týmem. Při léčbě LN je potřeba pamatovat na častou diskordanci nálezu LN v biopsii a nálezu malignity na zobrazovacích vyšetřeních, a proto důkladně zvažovat exstirpaci ložiska místo sledování pacientky, případně rozšířeně indikovat MR vyšetření. Pacientky s DCIS by měly být léčeny kompletní excizí ložiska s negativními okraji, což by mělo být vždy doloženo vyšetřením okrajů exstirpátu a event. rentgenovým vyšetřením exstirpátu. Doporučení pro adjuvantní RT nejsou jednoznačná, ale pro další léčbu lze použít skórovací systém USC/VPNI. Adjuvantní léčbu tamoxifenem je vhodné indikovat individuálně.

Literatura

1. Chin K, De Vries S, Fridlyand J et al. Genomic and transcriptional aberrations linked to breast cancer pathophysiologies. Cancer Cell 2006; 10(6): 529–541.
2. Cancer Genome Atlas Network. Comprehensive molecular portrait of human breast tumours. Nature 2012; 490 (7418): 61–70.
3. Page DL, Dupont WD. Benign breast diseases and premalignant breast disease. Arch Pathol Lab Med 1998; 122(12): 1048–1050.
4. Arpino G, Laucirica R, Elledge RM et al. Premalignant and in situ breast disease:biology and clinical implications. Ann Intern Med 2005; 143(6): 446–457.
5. Allerd DC, Wu Y, Mao S et al. Ductal carcinoma in situ and the emergence of diversity during breast cancer evolution. Clin Cancer Res 2008; 14(2): 370–378.
6. London SJ, Conolly SJ, Schnitt SJ et al. A prospective study of benign breast disease and the risk of breast cancer. JAMA 1992; 267(7): 941–944.
7. Tamimi RM, Rosner B, Colditz GA et al. Evaluation of a breast cancer risk prediction model expanded to include category of prior benign breast disease lesion. Cancer 2010; 116(21): 4944–4953.
8. Adriance MC, Inman JL, Peterson OW et al. Myoepitelial celles: good fences make good neighbors. Breast Cancer Res 2005; 7(5): 190–197.
9. Kleer CG, Bloushtain-Qimron N, Chen YH et al. Epithelial and stromal catepsin K and CXCL14 expression in breast tumor progression. Clin Cancer Res 2008; 14(17): 5357–5367.
10. Hu M, Yao J, Carrol DK et al. Regulation of in situ to invasive breast carcinoma transition. Cancer Cell 2008; 13(5): 394–406.
11. Balleine RL, Webster LR, Davis S et al. Molecular grading of ductal carcinoma in situ of the breast. Clin Cancer Res 2008; 14(24): 8244–8252.
12. Sotiriou C, Wirapati P, Lois S et al. Gene expression profilling in breast cancer: understanding the molecular basis of histologic grade to improve prognosis. J Natl Cancer Inst 2006; 98(4): 262–272.
13. Abdel-Fatah TM, Powe DG, Hodi Z et al. Morphologic and molecular evolutionary pathways of low nuclear grade invasive breast cancers and their putative precursor lesions: further evidence to support the concept of low grade breast neoplasia family. Am J Surg Pathol 2008; 32(4): 513–523.
14. Lopez-Garcia MA, Geyer FC, Lacroix-Triki M et al. Breast cancer precursors revisited: molecular features and progression pathway. Histopathology 2010; 57(2): 171–192.
15. Bodian CA, Perzin KH, Lattes R et al. Prognostic significance of benign proliferative breast disease. Cancer 1993; 71(12): 3896–3907.
16. Manfrin E, Remo A, Falsirollo F et al. Risk of neoplastic transformation in asymptomatic radial scar. Analysis of 117 cases. Breast Cancer Res Treat 2008; 107(3): 371–377.
17. O'Malley FP, Bane A. An update on apocrine lesions of the breast. Histopathology 2008; 52(1): 838–841.
18. Jones C, Merrett S, Thomas VA et al. Comparative genomic hybridization analysis of bilateral hyperplasia of usual type of the breast. J Patol 2003; 199(2): 152–156.
19. Feeley L, Quinn CM. Columnar cell lesions of the breast. Histopathology 2008; 52(1): 11–19.
20. Haagensen CD, Lane N, Lattes R et al. Lobular neoplasia (so-called lobular carcinoma in situ) of the breast. Cancer 1978; 42(2): 737–769.
21. Fitzgibbons PL, Henson DE, Hutter RV et al. Benign breast changes and the risk of subsequent breast cancer: an update of the 1985 consensus statement. Cancer Committe of the College of American Pathologists. Arch Pathol Lab Med 1998; 122(12): 1053–1055.
22. Fentiman IS. The dilemma of in situ carcinoma of the breast. Int J Clin Pract 2001; 55(10): 680–683.
23. Arpino G, Laucirica R, Elledge RM et al. Premalignant and in situ breast disease: biology and clinical implications. Ann Intern Med 2005; 143(6): 446–457.
24. Khalifeh IM, Albarracin C, Diaz LK et al. Clinical histopathologic and immunohistochemical features of microglandular adenosis and transition into in situ and invasive carcinoma. Am J Surg Pathol 2008; 32(4): 544–552.
25. Middleton LP, Palacios DM, Bryant BR et al. Pleiomorphic lobular carcinoma: morphology, immunohistochemistry and molecular analysis. Am J Surg Pathol 2000; 24(12): 1650–1656.
26. Vargas AC, Lakhani SR, Simpson PT et al. Pleomorphic lobular carcinoma of the breast: molecular pathology and clinical impact. Future Oncol 2009; 5(2): 233–243.
27. Li CI, Anderson BO, Daling JR et al. Changing incidence of lobular carcinoma in situ of the breast. Breast Cancer Res Treat 2002; 75(3): 259–268.
28. Rosner D, Bedwani RN, Vana J et al. Noninvasive breast carcinoma: resultes of national survay by the American College od Surgeons. Ann Surg 1980; 192(2): 139–147.
29. Renshaw AA, Derhagopian RP, Martinez P et al. Lobular neoplasia in breast core needle biopsy specimen is associated with a low risk of ductal carcinoma in situ or invasive carcinoma on subsequent excision. Am J Clin Pathol 2006; 126(2): 310–313.
30. Bodian CA, Perzin KH, Lattes R et al. Lobular neoplasia: long term risk of breast cancer and relation to other factors. Cancer 1996; 78(5): 1024–1034.
31. Georgian-Smith D, Lawton TJ. Calcification of lobular carcinoma in situ of the breast: radiologic-pathologic correlation. AJR Am J Roentgenol 2001; 176(5): 1255–1259.
32. Londero V, Zuriani C, Linda A et al. Lobular neoplasia: core needle breast biopsy underestimation of malignancy in relation to radiologic and pathologic features. Breast 2008; 17(6): 623–630.
33. Page DL, Schuyler PA, Dupont WD et al. Atypical lobular hyperplasia as a unilateral predictor of breast cancer risk: a retrospective cohort study. Lancet 2003; 361(9352): 125–129.
34. Berg WA. Image-guided breast biopsy and management of high-risk lesions. Radiol Clin North Am 2004; 42(5): 935–946.
35. Houssami N, Ciatto S, Bilous M et al. Borderline breast core needle histology: predictive values for malignancy in lesions of uncertain malignant potential (B3). Br J Cancer 2007; 96(8): 1253–1257.
36. Lechner MC, Jackman RJ, Brem RF et al. Lobular carcinoma in situ and atypical lobular hyperplasia at percutaneous biopsy with surgical correlation: a multi-institutional study (abstr). Radiology 1999; 213(P): 106.
37. Fischer B, Costantino JP, Wickerham DL et al. Tamoxifen for prevention of breast cancer: report of the national surgical adjuvant breast and bowel project P-1 study. J Natl Cancer Inst 1998; 90(18): 1371–1388.
38. Brinton LA, Sherman ME, Carreon JD et al. Recent trends in breast cancer among younger women in the United States. J Natl Cancer Inst 2008; 100(22): 1643–1648.
39. Santamaría G, Velasco M, Farrús B et al. Preoperative MRI of pure intraductal breast carcinoma – a valuable adjunct to mammography in assessing cancer extent. Breast 2008; 17(2): 186–194.
40. Schouten van der Velden AP, Boetes C, Bult P et al. The value of magnetic resonance imaging in diagnosis and size assessment of in situ and small invasive breast carcinoma. Am J Surg 2006; 192(2): 172–178.
41. Lehman CD, Gatsonis C, Kuhl CK et al. MRI evaluation of the contralateral breast in women with recently diagnosed breast cancer. N Engl J Med 2007; 356(13): 1295–1303.
42. Bruening W, Fontarosa J, Tipton K et al. Systematic review: comparative effectiveness of core-needle and open surgical biopsy to diagnose breast lesions. Ann Intern Med 2010; 152(4): 238–246.
43. Vrtělová P, Coufal O, Pavlík T et al. Viditelnost na ultrasonografii jako nejsilnější prediktor invazivity u duktálních karcinomů in situ v retrospektivní studii. Klin Onkol 2009; 22(6): 278–283.
44. Fisher ER, Dignam J, Tan-Chiu E et al. Pathologic findings from the National Surgical Adjuvant Breast and Bowel Project (NSABP) eight-year update of Protocol B-17: intraductal carcinoma. Cancer 1999; 86(3): 429–438.
45. Bijker N, Meijnen P, Peterse JL et al. Breast-conserving treatment with or without radiotherapy in ductal carcinoma-in-situ: ten-year results of European Organisation for Research and Treatment of Cancer randomized phase III trial 10853 – a study by the EORTC Breast Cancer Cooperative Group and EORTC Radiotherapy Group. J Clin Oncol 2006; 24(21): 3381–3387.
46. Holmberg L, Garmo H, Granstrand B et al. Absolute risk reductions for local recurrence after postoperative radiotherapy after sector resection for ductal carcinoma in situ of the breast. J Clin Oncol 2008; 26(8): 1247–1252.
47. Houghton J, George WD, Cuzick J et al. Radiotherapy and tamoxifen in women with completely excised ductal carcinoma in situ of the breast in the UK, Australia, and New Zealand: randomised controlled trial. Lancet 2003; 362(9378): 95–102.
48. Early Breast Cancer Trialists' Collaborative Group (EBCTCG), Correa C, McGale P et al. Overview of the randomised trials of radiotherapy in ductal carcinoma in situ of the breast. J Natl Cancer Inst Monogr 2010; 2010(41): 162–177.
49. Hughes LL, Wang M, Page DL et al. Local excision alone without irradiation for ductal carcinoma in situ of the breast: a trial of the eastern cooperative oncology group. J Clin Oncol 2009; 27(3): 5319–5324.
50. Silverstein MJ. The University of Southern California/Van Nuys prognostic index for ductal carcinoma in situ of the breast. Am J Surg 2003; 186(4): 337–343.
51. Cuzick J, Sestak I, Pinder SE et al. Effect of tamoxifen and radiotherapy in women with locally excised ductal carcinoma in situ: long term resultes of the UK/ANZ DCIS trial. Lancet Oncol 2011; 12(1): 21–29.
52. Craigh DA, Anderson JS, Paik S et al. Adjuvant tamoxifen reduces subsequent breast cancer in women with estrogen receptor-positive ductal carcinoma in situ: a study based on NSABP protocol B-24. J Clin Oncol 2012; 30(12): 1268–1273.
53. Tuttle TD, Jarosek S, Habermann EB et al. Increasing rates of contralatreral prophylactic mastectomy among patients with ductal carcinoma in situ. J Clin Oncol 2009; 27(9): 1362–1367.

Prekancerózy v ORL oblasti

Precancerous Conditions in the ENT Area

Gál B.[1], Mrzena L.[2], Hort P.[3]

[1] Klinika otorinolaryngologie a chirurgie hlavy a krku LF MU a FN u sv. Anny v Brně
[2] Klinika otorinolaryngologie a chirurgie hlavy a krku 1. LF UK a FN v Motole
[3] ORL oddělení, Vojenská nemocnice Brno

Souhrn
Důležitá součást prevence nádorových onemocnění je časný záchyt, diagnostika, léčba a sledování prekanceróz. Správná detekce a sledování premaligních lézí vede k včasné diagnóze maligního procesu, čímž se zlepšují vyhlídky nejen na úplné vyléčení pacienta, ale i na kvalitu jeho života. Při klinickém vyšetření mají prekancerózy charakter převážně bělavých, červených či smíšených slizničních změn (leukoplakie, erytroplakie, erytroleukoplakie). Žádný z těchto makroskopických klinických nálezů však není směrodatný a histopatologické vyšetření je nezbytné ke stanovení diagnózy a biologického potenciálu přednádorové léze. Dle histopatologické terminologie prekanceróza v užším slova smyslu je dysplazie. Riziko progrese dysplazie v karcinom závisí na stupni dysplazie. Podle lokalizace a gradingu dysplazie volíme konzervativní či chirurgické léčebné postupy.

Klíčová slova
prekanceróza – premalignní léze – ORL – dysplazie – leukoplakie – erytroplakie – karcinom *in situ*

Summary
An important part of tumor prevention is early detection, diagnosis, treatment and screening of precancerous conditions. Correct detection and screening of premalignant lesions leads to early diagnosis of a malignant process which provides a better chance to completely cure the patient and also predicts better quality of life. Precancerous conditions look like whitish, red or mixed mucose lesions (leukoplakia, erytroplakia, erytroleukoplakia) which are visible during clinical examination. Nevertheless, these mucose changes are not absolutely conclusive. Therefore, histological testing is necessary for diagnosis and determination of biological potencial of precancerous lesions. Precancerous lesions as a term of histological terminology means dysplasia. The risk of progression of dysplasia into a carcinoma depends on a grade of dysplasia. The conservative or surgical treatment is chosen according to localisation and grade of dysplasia.

Key words
precancerous condition – premalignant lesion – ENT – dysplasia – leukoplakia – erytroplakia – carcinoma *in situ*

Autoři deklarují, že v souvislosti s předmětem studie nemají žádné komerční zájmy.

The authors declare they have no potential conflicts of interest concerning drugs, products, or services used in the study.

Redakční rada potvrzuje, že rukopis práce splnil ICMJE kritéria pro publikace zasílané do biomedicínských časopisů.

The Editorial Board declares that the manuscript met the ICMJE "uniform requirements" for biomedical papers.

MUDr. Břetislav Gál, Ph.D.
Klinika otorinolaryngologie a chirurgie hlavy a krku
LF MU a FN u sv. Anny v Brně
Pekařská 664/53
656 91 Brno
e-mail: b.gal@fnusa.cz

Obdrženo/Submitted: 15. 9. 2013
Přijato/Accepted: 17. 10. 2013

Úvod

Nádory hlavy a krku tvoří asi 5 % všech nádorů. Naprostá většina jsou epitelové nádory, zejména dlaždicobuněčné karcinomy různého stupně diferenciace. Typickými lokalizacemi jejich výskytu jsou dutina ústní, orofarynx, hypofarynx a hrtan, přičemž ve většině zemí včetně České republiky stagnuje výskyt karcinomu hrtanu, zatímco počet nádorů orofaryngu a hypofaryngu pozvolna vzrůstá. Většina maligních tumorů v uvedených lokalizacích se rozvíjí z premaligních epiteliálních lézí.

Rizikové faktory

Nejzávažnější rizikové faktory epitelových prekanceróz a nádorů v ORL oblasti jsou kouření a konzumace alkoholu, přičemž je prokázáno jejich synergické působení a výrazný nárůst rizika při kombinaci obou faktorů. Dalším významným faktorem podílejícím se na vzniku části nádorů je virová infekce. V této souvislosti je pozornost zaměřena zejména na rizikové typy humánních papillomavirů (HPV) a jejich spojitost s karcinomy orofaryngu. U HPV pozitivních karcinomů zpravidla chybí souvislost s tabákem i alkoholem a mají příznivější prognózu [1]. Gastroezofageální reflux je považován za další silný rizikový faktor, jenž působí na sliznici oropharyngu a potažmo celých dýchacích cest a polykacích cest [2]. Mezi další rizikové faktory patří genetické, profesionální a socio-ekonomické faktory.

Přednádorové léze

Přednádorové léze jsou definovány jako změny epitelu, které představují zvýšené riziko maligní transformace směrem ke spinocelulárnímu karcinomu. Záchyt prekanceróz a časných stadií nádorového onemocnění má zásadní význam pro prognózu a přežití pacienta, umožňuje užití léčebných postupů, které jsou méně náročné pro pacienta, vedou k menším nežádoucím účinkům a jsou spojeny s vysokou nadějí na trvalé vyléčení.

Klinický obraz

Při klinickém vyšetření mají přednádorové epitelové léze charakter povrchových slizničních změn. Jejich klinická terminologie má jen popisný význam, nemá žádnou přesně definovanou histologickou korelaci a ke stanovení diagnózy a biologického potenciálu přednádorové léze je nutné histopatologické vyšetření.

Leukoplakie

Podle definice WHO leukoplakií nazýváme každou bělavou skvrnu na sliznici, kterou nelze setřít a již nelze klasifikovat jako jiné diagnostikovatelné onemocnění. Podle makroskopického vzhledu se rozlišují dva typy leukoplakie – homogenní (plochá) a nehomogenní, u níž častěji dochází k maligní transformaci. Mezi nehomogenní leukoplakie řadíme tyto popisné varianty – erozivní, nodulární, verukózní leukoplakii a erytroleukoplakii.

Leukoplakie představují většinou solitární, dobře ohraničené léze, ale může jít i o difuzní nebo mnohočetné slizniční změny. Popsané léze jsou nejčastěji lokalizovány v dutině ústní a v hrtanu. V dutině ústní nejvíce na bukální sliznici, v ústních koutcích, na spodině ústní a na hraně jazyka. V dutině ústní jsou nejčastěji diagnostikovány náhodně, protože jsou většinou asymptomatické. Méně často se projevují pálením nebo pocitem cizího tělesa. V hrtanu se nejběžněji tvoří na hlasivkách a projevují se dysfonií. Vyskytují se častěji u mužů, a to většinou ve věku 30–70 let.

Erytroplakie

Další klinická jednotka jsou erytroplakie, které jsou definovány jako růžové či červené nestíratelné slizniční skvrny. Zatímco homogenní leukoplakie představují menší riziko maligní transformace a často odpovídají benigní hyperplazii, erytroplakie představují vyšší riziko malignizace a vykazují vyšší frekvenci i grading dysplazií.

Pachydermie

Další popisná diagnóza je pachydermie – ohraničené ztluštění sliznice s leukoplazií nebo bez ní.

Histopatologie

Standard vyšetření je konvenční histopatologické mikroskopické vyšetření H-E bloků s vyhodnocením architektonických a cytologických znaků. Existuje však více než 20 klasifikačních schémat prekurzorových epiteliálních lézí. Histopatology nejčastěji používanými systémy gradingu epiteliálních lézí jsou klasifikace dle WHO, SIN (Squamous Intraepitelial Neoplasia) klasifikace a Ljubljanská klasifikace (SIL).

Dle WHO přednádorové epiteliální změny sliznice hrtanu představují široké spektrum změn od benigní keratózy až ke karcinomu *in situ* [3]. **Hyperplazie** je prosté zvýšení počtu buněk. Může se týkat spinózní vrstvy (akantóza) a/nebo bazálních/parabazálních buněk. Architektonicky léze vykazuje pravidelnou stratifikaci bez celulárních atypií. Riziko maligní transformace se udává 0–3 %. **Dysplazie** je charakterizována změnami architektoniky doprovázenými cytologickými atypiemi. WHO systém dělí dysplazie na tři stupně – lehkou, střední a těžkou. U lehké dysplazie jsou architektonické poruchy a cytologické atypie epitelu limitovány na dolní třetinu epitelu (bazální/parabazální vrstvu), u střední dysplazie zasahují změny do střední třetiny epitelu a u těžké dysplazie poruchy epitelu postihují i povrchové spinózní vrstvy. Riziko malignizace se zvyšuje se stupněm dysplazie, u lehké dysplazie (0–30 %), střední dysplazie (0–40 %) a u těžké dysplazie (20–57 %) [4–7]. U **karcinomu *in situ*** se změny architektoniky vyskytují v plné šíři epitelu, jsou doprovázeny výraznými cytologickými atypiemi s přítomností mitotických figur a superficiálních mitóz. Teoretický koncept karcinomu *in situ* předpokládá, že došlo k maligní transformaci, ale dosud není přítomna invaze přes bazální membránu epitelu. Riziko maligní transformace je udáváno až 80 %.

SIN (Squamous Intraepitelial Neoplasia) klasifikace se v zásadě shoduje s uvedenou WHO klasifikací, jen slučuje těžkou dysplazii a karcinom *in situ* do jedné jednotky.

Ljubljanská klasifikace rozeznává čtyři stupně epiteliálních lézí. Prostá a abnormální hyperplazie představuje benigní (nerizikovou) kategorii. Atypická hyperplazie (rizikový epitel) je potenciálně maligní a karcinom *in situ* je již považován za intraepiteliální malignitu, ale neinvazivní [8]. Schematické znázornění

Tab. 1. Klasifikační systémy kategorizující intraepiteliální léze v ORL oblasti [8].

WHO klasifikace 2005	Squamous Intraepitelial Neoplasia (SIN)	Ljubljana Classification Squamous Intraepitelial Lesions (SIL)
dlaždicobuněčná hyperplazie		prostá hyperplazie
lehká dysplazie	SIN 1	bazální/parabazální buněčná hyperplazie *
středně těžká dysplazie	SIN 2	rizikový epitel – atypická hyperplazie **
těžká dysplazie	SIN 3 ***	rizikový epitel – atypická hyperplazie **
karcinom *in situ*	SIN 3 ***	karcinom *in situ*

*bazální/parabazální buněčná hyperplazie – analogie k lehké dysplazii dle WHO klasifikace, ** „rizikový epitel" neboli atypická hyperplazie – analogie ke středně těžké a těžké dysplazii dle WHO klasifikace, ***SIN klasifikace sdružuje těžkou dysplazii a karcinom *in situ*

nejpoužívanějších klasifikací epiteliálních lézí v oblasti hlavy a krku je uvedeno v tab. 1.

Existence velkého počtu klasifikačních schémat a nejednotnost morfologických kritérií vyjadřuje poměrně nízkou spolehlivost a výraznou variabilitu histopatologického hodnocení [6]. Cílem histopatologického vyšetření z pohledu otolaryngologa by mělo být stanovení přesné hranice mezi neškodnou hyperplazií a lézí s rizikem potenciální malignizace (dysplazií), což je rozhodující pro volbu odlišného terapeutického a dispenzárního přístupu.

Diagnostika

Naprostá většina premaligních lézí vzniká na sliznici ORL v oblastech, které jsou poměrně dobře dostupné pro klinické vyšetření. Základní ORL vyšetření, jež zahrnuje vyšetření sliznice dutiny ústní, hltanu a hrtanu, je proto zpravidla plně dostačující jako screeningové vyšetření. Při vyšetření dutiny ústní a orofaryngu je nutno krom detailní aspekce sliznice provést i palpační vyšetření spodiny dutiny ústní a jazyka. Při podezření na prekancerózu odebíráme excizi na histologické vyšetření nebo provádíme odstranění celé léze zpravidla v lokální anestezii. Hrtan a hypofarynx vyšetřujeme zrcátkem tzv. nepřímou laryngoskopií, která nám poskytuje pohled nejen do hrtanu k posouzení morfologických změn a hybnosti hlasivek, ale i přehlédnutí kořene jazyka, valekul a piriformních recesů. Při enormní dráždivosti či nepříznivých anatomických poměrech je nutno toto vyšetření nahradit zvětšovací laryngoskopií či endoskopickým vyšetřením. Cílený odběr materiálu k histologickému vyšetření či excize suspektní léze v oblasti hrtanu a hypofaryngu se nejčastěji provádí v krátkodobé celkové anestezii při direktní laryngoskopii, zpravidla pod mikroskopickým zvětšením (direktní mikrolaryngoskopie).

Detailnější vyšetření hlasivek a posouzení jejich motility umožňuje laryngostroboskopie a videokymografie. V rovině experimentální jsou další metody umožňující zpřesnění diagnostiky prekanceróz, zejména při nálezu difuzních slizničních změn v obtížněji vyšetřitelných oblastech, především v hrtanu. Mezi takové moderní vyšetřovací metody patří autoflorescenční laryngoskopie a kompaktní endoskopie [9,10].

Žádná z uvedených metod však neinformuje o histologické povaze onemocnění. Proto při jakékoli nejasnosti, chrapotu trvajícím déle než tři týdny nejisté etiologie nebo špatné spolupráci pacienta je vždy indikována mikrolaryngoskopie s odběrem vzorku k histologickému vyšetření – provádí se v krátkodobé celkové anestezii.

Léčebná strategie

Mezi léčebné modality řadíme sledování, chirurgické postupy a radioterapii. U prostých hyperplazií a lehkých dysplazií je možností volby konzervativní postup spočívající v preventivních opatřeních, eliminaci rizikových faktorů (zejména kouření) a dlouhodobé dispenzarizaci. Jejím základem jsou pravidelná ORL vyšetření v 3–6měsíčních intervalech. Součástí vyšetření je detailní vyšetření sliznice dutiny ústní, hltanu a hrtanu buď nepřímou laryngoskopií či endoskopicky. Základem léčby prekanceróz jsou však chirurgické postupy. V dutině ústní je doporučována klasická či laserová exstirpace slizniční léze. V hrtanu zahrnují chirurgické postupy široké spektrum endoskopických endolaryngeálních výkonů. U lehké a středně těžké dysplazie je dostačující klasické snesení léze endoskopickým instrumentariem či laserem. U rozsáhlejších lézí a vyšším gradingu (těžké dysplazii a karcinomu *in situ*) je zpravidla indikován stripping hlasivky (kompletní snesení sliznice hlasivky) či radikálnější postupy (chordektomie – subepiteliální, subligamentozní či transmuskulární snesení hlasivky). U difuzních forem, nepříznivě lokalizovaných lézích, u nichž by byla chirurgická léčba obtížná, a u recidiv po předchozích opakovaných zákrocích je zvažována radioterapie. Po chirurgickém výkonu musí být pacient dispenzarizován vzhledem k riziku recidivy dysplazie anebo nebezpečí další léze v jiné lokalizaci.

Souhrn

- Důležitá součást prevence nádorových onemocnění je záchyt, diagnostika, léčba a sledování prekanceróz;
- typický rizikový pacient, který by měl být odeslán k ORL vyšetření, je kuřák

zvýšeně konzumující alkohol se symptomy (pocitem cizího tělesa v krku, bolestivosti při polykání či chrapotu) trvajícími déle než tři týdny a nereagujícími na běžnou léčbu;
- klinicky mají přednádorové léze charakter povrchových slizničních změn, převážně bělavých nebo červených nestíratelných skvrn;
- při klinickém nálezu suspektním z přednádorové léze je nutno zajistit bioptické vyšetření;
- histologická jednotka a prekanceróza v užším slova smyslu je dysplazie charakterizovaná změnami architektoniky a cytologickými atypiemi;
- podle rozsahu mikroskopických změn v epitelu klasifikujeme tři stupně dysplazií (lehkou, střední a těžkou) s narůstajícím rizikem progrese v karcinom;
- karcinom *in situ* splňuje histopatologická kritéria pro maligní transformaci, která však nepřekračuje bariéru bazální epitelové membrány;
- volba typu léčby prekanceróz závisí na výsledku histologického vyšetření, gradingu dysplazie a zahrnuje sledování, chirurgické postupy a radioterapii;
- po chirurgickém výkonu musí být pacient dispenzarizován vzhledem k riziku recidivy dysplazie či riziku další léze v jiné lokalizaci.

Literatura

1. Badaracco G, Venuti A, Morelo R et al. Human papillomavirus in head and neck carcinomas: prevalnce, physical status and relationship with clinical/pathological parameters. Anticancer Res 2000; 20(2B): 1301–1305.
2. Ward PH, Hanson DG. Reflux as an etiological factor of carcinoma of the laryngopharynx. Laryngoscope 1988; 98(11): 1195–1199.
3. Barnes L, Eveson JW, Reichard P et al. Pathology and genetics of head and neck tumours. WHO classification of tumours. Lyon: IARCS Press 2005: 140–143.
4. Blackwell KE, Fu YS, Calcaterra TC. Laryngeal dysplasia. A clinicoptahological study. Cancer 1995, 75(2): 457–463.
5. Plch J, Par I, Navratilova I et al. Long term follow-up study of laryngeal precancerous. Auris Nasus Larynx 1998; 25(4): 407–412.
6. Fleskens S, Slootweg P. Grading systems in head and neck dysplasia their prognostic value, weaknesses and utility. Head Neck Oncol 2009; 1: 11.
7. Gál B, Hort P. Prekancerózy hrtanu. Abstrakt 182. In: Sborník abstrakt. XXXIV. Brněnské onkologické dny a XXIV. Konference pro nelékařské zdravotnické pracovníky. Brno, 22.–24. dubna 2010. Brno: Masarykův onkologický ústav 2010.
8. Gale N, Kambic V, Michaels L et al. The Ljubljana classification: a practical strategy for the diagnosis of laryngeal precancerous lesions. Adv Anat Pathol 2000; 7(4): 240–251.
9. Baletic N, Petrovic Z, Pendjer I et al. Autoflorescent diagnostics in laryngeal pathology. Eur Arch Otorhinolaryngol 2004, 261(5): 233–237.
10. Arens C, Glanz H, Dreyer T et al. Compact endoscopy of the larynx. Ann Otol Rhinol Laryngol 2003; 112(2): 113–119.

Prekancerózy jícnu

Premalignant Conditions of the Esophagus

Kroupa R.

Interní gastroenterologická klinika LF MU a FN Brno

Souhrn

Nádory jícnu mají obvykle špatnou prognózu, pokud jsou zjištěny v době přítomnosti klinických potíží. Cílené pátrání po nálezech s rizikem přechodu do malignity (tzv. prekancerózách) a aktivní sledování s možností včasné intervence může omezit výskyt pokročilých nádorových onemocnění nebo alespoň umožní stanovení včasné diagnózy s vyhlídkou na lepší prognózu. Hlavní rizikový faktor adenokarcinomu jícnu, nádoru se vzrůstajícím výskytem, je tzv. Barrettův jícen. Tento nález, charakterizovaný přítomností intestinální metaplazie, je podmíněn dlouhodobým drážděním jícnu gastroezofageálním refluxem. Kromě antirefluxní léčby se u Barrettova jícnu doporučuje vyhledávání a cílené endoskopické sledování s cílem záchytu dysplastických změn a časného karcinomu. Rizikové skupiny pro vývoj spinocelulárního karcinomu jícnu zahrnují nemocné s achalázií, poleptáním jícnu a s karcinomem hlavy a krku. Cílem článku je podat přehled o aktuálním stavu znalostí o charakteru premaligních lézí jícnu, jejich prevenci, vyhledávání a dispenzarizaci a o současných možnostech intervence.

Klíčová slova

adenokarcinom – spinocelulární karcinom – Barrettův jícen – prekancerózy – včasná diagnostika nádoru – digestivní endoskopie

Summary

Esophageal cancer has often poor survival when it is diagnosed at the time of clinical symptoms. Precancerous lesions of the esophagus are targets of interest in selected group of patients with important risk factors. Barrett's esophagus – intestinal metaplasia is the main precursor lesion for the development of esophageal adenocarcinoma, the tumor with increased incidence. The major risk factor for Barrett's esophagus is long-term gastroesophageal reflux disease. In addition to antireflux therapy, the endoscopic surveillance and follow-up are scheduled in order to detect adenocarcinoma and its precursor dysplastic lesions at an early and curable stage. The patients with achalasia, caustic injury of the esophagus and those with head and neck cancer are at increased risk of development of the squamous cell esophageal cancer. The aim of this paper is to provide an overview of the risk factors, epidemiology, screening and surveillance of premalignant lesions of the esophagus. Recent endoscopic and surgical procedures to treat advanced dysplastic lesions and early cancer are discussed.

Key words

adenocarcinoma – squamous cell carcinoma – Barrett's esophagus – precancerous conditions – early detection of cancer – endoscopy – digestive system

Práce byla podpořena MZ ČR – RVO (FNBr, 65269705).

This study was supported by grant of the Czech Ministry of Health – RVO (FNBr, 65269705).

Autor deklaruje, že v souvislosti s předmětem studie nemá žádné komerční zájmy.

The author declare he has no potential conflicts of interest concerning drugs, products, or services used in the study.

Redakční rada potvrzuje, že rukopis práce splnil ICMJE kritéria pro publikace zasílané do biomedicínských časopisů.

The Editorial Board declares that the manuscript met the ICMJE "uniform requirements" for biomedical papers.

MUDr. Radek Kroupa, Ph.D.
Interní gastroenterologická klinika
LF MU a FN Brno
Jihlavská 20
625 00 Brno
e-mail: rkroupa@fnbrno.cz

Obdrženo/Submitted: 12. 9. 2013
Přijato/Accepted: 27. 9. 2013

Úvod

Nádory jícnu se mohou vyvíjet dlouhou dobu asymptomaticky bez výraznějších klinických projevů. V případě potíží (nejčastěji jako progredující porucha polykání – dysfagie) jsou většinou ve stadiu lokálně pokročilém, s omezenou možností dlouhodobě úspěšné kurativní léčby. Cílené pátrání po nálezech s rizikem přechodu do malignity, tzv. prekancerózách, a aktivní sledování s možností časné intervence může omezit výskyt pokročilých nádorových onemocnění nebo alespoň umožní stanovení časné diagnózy s vyhlídkou na lepší prognózu.

Cílem článku je podat přehled o aktuálním stavu znalostí o charakteru premaligních lézí jícnu, jejich prevenci, vyhledávání a dispenzarizaci a o současných možnostech intervence.

Rizikové faktory vedoucí k vývoji nejčastějších zhoubných nádorů jícnu – spinocelulárního karcinomu a adenokarcinomu – jsou dle epidemiologických dat dobře známy [1]. Bohužel jde často o prakticky obtížně ovlivnitelné faktory, jako jsou kouření, požívání horké a hodně kořeněné stravy, koncentrovaných destilátů, příjem nitrosaminů a obezitu. Snaha o doporučení změny životosprávy bývá zvláště u nejvíce ohrožené skupiny s kumulací rizik nejméně akceptována. Primární prevence nádorů jícnu je tak bohužel spíše teoretická oblast s malým dopadem na denní praxi zdravotní péče. Přesto je důležité motivovat pacienty ke změně zvláště tam, kde je souvislost s vyšším rizikem nádoru jasně podložena (kouření a alkohol, nízký příjem ovoce a zeleniny) [2]. Obecně jsou ve vyšším riziku nádorů jícnu muži a osoby starší 50 let. U adenokarcinomu jsou významnými epidemiologickými rizikovými faktory ještě dlouhotrvající refluxní nemoc jícnu, Barrettův jícen a obezita.

Epidemiologie

Roční incidence nádorů jícnu v České republice byla v roce 2010 5,7/100 000 u mužů a 0,96/100 000 u žen. Mortalita představuje přibližně 90 % roční incidence. V průběhu posledních 30 let došlo takřka ke zdvojnásobení incidence dle hlášených dat [3]. Celosvětově je nejčastější spinocelulární karcinom, který zahrnuje 80–90 % všech nádorů jícnu. Jeho incidence klesá. Výskyt **adenokarcinomu** jícnu u bělošské populace se od 60. let minulého století zvýšil na 4násobek. Adenokarcinom jícnu nyní tvoří více než polovinu všech nově diagnostikovaných karcinomů v západních rozvinutých zemích [1]. O zastoupení jednotlivých histologických typů nejsou k dispozici dostupná publikovaná česká data.

K vývoji **spinocelulárního karcinomu** jícnu predisponují stavy, kdy dochází k chronické zánětlivé nebo chemické iritaci sliznice jícnu (tab. 1). Za prekancerózu lze označit následné stavy po poleptání jícnu se strikturami, achalázii jícnu bez ohledu na provedenou terapii a některé vzácné syndromy – tylóza (vrozená hyperkeratóza), Plummer-Vinsonův syndrom (sideropenická anémie, dysfagie, jícnové prstence) [4]. Ve vyšším riziku vzniku metachronního nebo synchronního spinocelulárního karcinomu jsou též nemocní s diagnostikovaným spinocelulárním karcinomem hlavy a krku. Zde jde pravděpodobně o vliv podobných rizik na podobném slizničním terénu [5].

Z rizikové populace pro spinocelulární karcinom jícnu se praktický lékař nebo onkolog nejčastěji potká s pacientem s nádorem hlavy a krku. V rámci stagingového vyšetření by měla být provedena i horní digestivní endoskopie s přehlédnutím sliznice jícnu k detekci případných abnormalit [6]. Výtěžnost vyšetření lze zvýšit použitím moderních endoskopů s elektronickým zpracováním světla i obrazu, nebo využitím speciálního barvení Lugolovým roztokem (normální dlaždicový epitel se barví, dysplastický a nádor nikoli) [7]. Četnost synchronních nádorů jícnu se uvádí v relativně vysokém rozmezí 3–13 % [6,8]. Pro pozdější opakované vyšetřování jícnu u nemocných s nádory hlavy a krku neexistují žádná doporučení. U pacientů ve stabilizovaném stavu lze uvažovat o kontrole s odstupem 2–4 let, protože riziko zůstává zvýšeno a metachronní nádory jsou popisovány v intervalu s mediánem kolem

Tab. 1. Choroby/prekancerózy se zvýšeným rizikem vývoje nádorů jícnu.

Onemocnění	Incidence/prevalence	Riziko vývoje malignity jícnu	Typ nádoru jícnu	Endoskopická dispenzarizace
tylóza		40–90 % za život	spinocelulární karcinom	od 30 let věku interval 1–3 roky
achalázie	incidence 0,5–2/100 000 prevalence 10/100 000	1,7–3,7 %	spinocelulární karcinom, adenokarcinom	endoskopie i po léčbě, větší riziko 15 let od počátku symptomů interval 1–3 roky
karcinom hlavy a krku		3–14 %	spinocelulární karcinom	jednorázová endoskopie na synchronní ca
striktury po poleptání		2,3–6,2 %	spinocelulární karcinom	po 15–20 letech od poleptání interval 1–3 roky
Barrettův jícen	prevalence 0,9–4 % populace 8–15 % pacientů s GERD	0,1–0,5 % ročně	adenokarcinom	bez dysplazie interval 2–4 roky

čtyř let [9]. Těžká intraepiteliální neoplazie nebo některé případy časného povrchového karcinomu jícnu lze efektivně léčit metodou endoskopické resekce nebo radiofrekvenční ablace [6,10].

Dominující prekanceróza, nález v jícnu se zvýšeným rizikem následného vývoje **adenokarcinomu**, je tzv. Barrettův jícen (BJ). Jde o jeden z projevů (komplikaci) refluxní nemoci jícnu, tj. opakovaného a obtěžujícího návratu žaludečního obsahu do jícnu [11]. Na základě hodnocení refluxních symptomů nelze usuzovat na stupeň změn na sliznici jícnu. U pacientů s letitým dlouhotrvajícím gastroezofageálním refluxem, zvláště u obézních mužů ve věku nad 50 let, je riziko vývoje Barrettova jícnu vyšší [12].

Barrettův jícen je stav, kdy je část původní sliznice jícnu s dlaždicovým epitelem nahrazena epitelem metaplastickým cylindrickým. Tato oblast bývá endoskopicky (makroskopicky) viditelná a histologicky by měla obsahovat tzv. intestinální metaplazii.

Prevalence Barrettova jícnu v obecné populaci je na základě dostupných dat udávána kolem 1,5 %. Barrettův jícen se vyskytuje asi u 9–15 % pacientů s refluxní nemocí jícnu (gastroezophageal reflux disease – GERD). Nicméně takřka u poloviny nemocných s adenokarcinomem jícnu nebyly v anamnéze příznaky refluxu přítomny [13]. Stejně tak BJ může být náhodně zachycen u osob se zcela chybějícími refluxními symptomy. Screening BJ v populaci pacientů s GERD nemusí tak vést k významnému dopadu na výskyt adenokarcinomu jícnu v populaci. Jen zřídka je pozorovatelný vznik Barrettova jícnu *de novo* u pacientů opakovaně endoskopovaných pro refluxní potíže nebo jasná progrese rozsahu BJ v čase. To může svědčit pro relativně náhlý vznik metaplastické sliznice v disponovaném terénu chronického dráždění gastroezofageálním refluxem současně s relativně akutním slizničním poškozením vlivem jiných faktorů. Hojení slizničního defektu pak za jistých podmínek (genetických, přítomnost žlučových kyselin, exprese mediátorů apod.) může vést k přerůstání metaplastického epitelu namísto původního [14].

Endoskopický screening u všech osob s refluxními potížemi není všeobecně akceptován a pravděpodobně není ani dostatečně efektivní. Naopak zvláštní pozornost i s opakovanou endoskopií při dlouhotrvajících potížích by měla být věnována osobám s přítomností rizikových faktorů – věk nad 50 let, mužské pohlaví, přítomnost hiátové hernie, zvýšený BMI a abdominální typ obezity. Při absenci známek Barrettova jícnu na vstupním vyšetření a trvající refluxní symptomatologii vyžadující dlouhodobou udržovací léčbu mohlo by být přínosné opakovat endoskopii s odstupem 5–10 let. Záleží na zhodnocení konkrétní situace lékařem a přání pacienta. U pacientů na dlouhodobé udržovací antirefluxní medikaci byl po pěti letech nově zjištěn Barrerttův jícen ve 4–10 % dle tíže vstupního nálezu refluxních změn [15].

U zdravých osob je hranice cylindrického žaludečního a dlaždicového jícnového epitelu ve stejné úrovni s morfologickou hranicí jícnu a žaludku. Endoskopicky lze hranici mezi jícnem a žaludkem určit ve výši horního zakončení žaludečních řas. Makroskopicky je možné hranici epitelů vidět jako rozhraní mezi světle růžovým epitelem jícnu a lososově červeným cylindrickým epitelem žaludku. U pacientů s Barrettovým jícnem je toto rozhraní sliznic posunuto proximálně do jícnu ve formě cirkulárního segmentu nebo různě vybíhajících jazyků.

První popis tohoto nálezu pochází z roku 1950 od Normana Barretta. Domníval se, že se jedná o vrozenou abnormalitu. Pozdějším výzkumem se prokázalo, že jde o stav získaný v důsledku dlouhodobého gastroezofageálního refluxu. Relativně vysoký výskyt adenokarcinomu jícnu v terénu Barrettova jícnu ho zařadil mezi prekancerózy. Riziko vývoje adenokarcinomu u osob s Barrettovým jícnem je asi 30–40krát vyšší než u osob bez něj.

Adenokarcinom jícnu se vyvine během sledování asi u 0,2–0,5 % pacientů s BJ za rok. Dřívější údaje uváděly ještě vyšší incidenci, naopak recentní data podporují dolní hranici rozmezí [16,17].

Riziko vzniku adenokarcinomu stoupá se zachyceným stupněm dysplazie v metaplastickém epitelu. Pro spolehlivé hodnocení stupně dysplazie v Barrettově jícnu (a následně i strategie další péče) je vhodné posouzení patologem specializovaným na tuto oblast, např. formou druhé konzultace [18]. Dysplazii lze hodnotit jako nízký (LGD) a vysoký (HGD) stupeň. Roční riziko adenokarcinomu u LGD je asi 0,5–1 %, u HGD 4–6 %.

Standardní diagnostika BJ je endoskopická s potvrzeným odběrem biopsie z oblasti distálního jícnu. Neměla by se provádět ve fázi aktivní ezofagitidy, ale až po jejím zhojení při léčbě. Endoskopický nález je popisován pomocí tzv. Pražské C a M klasifikace. Jde o strukturované hodnocení cirkulárního segmentu (C) a maximální výšky vybíhajících jazyků (M).

Stěžejní úkol endoskopické dispenzarizace pacientů s prokázaným BJ je zachycení časných dysplastických a neoplastických změn a možnost jejich kurativního řešení [19].

Moderní endoskopické techniky umožňuji detailní přehlédnutí segmentu metaplastické sliznice a záchyt případných viditelných nepravidelností. K vyšetření pacienta s BJ je vhodné využít nejlepší endoskop na pracovišti s vysokým rozlišením. Ke zlepšení vykreslení reliéfu sliznice lze použít lokální aplikaci acidum aceticum. Metaplastický, resp. dysplastický epitel odlišně váže i specifická barviva (metyl modř, Lugolův roztok). Modifikace světelného spektra a elektronické zpracování v endoskopu (NBI, I-scan, FICE) přispěje ke zvýraznění sliznice a cévních struktur a opět záchytu odlišností [20]. Všechny tyto techniky umožňují více času věnovat pátrání po diskrétních abnormalitách a nezačínat odebírat biopsie naslepo, což většinou způsobí krvácení ze sliznice a ztrátu přehlednosti.

V případě, že nejsou abnormity patrné, odebírají se biopsie každé 2 cm ze všech čtyřech kvadrantů (Seattle protokol) (tab. 2) [21].

Pacient s BJ by měl dostávat plnou antirefluxní terapii vedoucí k potlačení produkce žaludeční kyseliny inhibitory protonové pumpy (2 × 20 mg omeprazol, 2 × 30 mg lanzoprazol, 2 × 40 mg pantoprazol, 1–2 × 40 mg esomeprazol) bez ohledu na přítomnost refluxních symptomů [22]. Nejsou (a pravděpodobně nikdy již nebudou) k dispozici výsledky randomizovaných kontrolovaných stu-

Tab. 2. Doporučený postup dispenzarizace nemocných s BJ.

Bez dysplazie	úvodem dvě gastroskopie s biopsiemi během jednoho roku	dále endoskopie po třech (2–4) letech
Nízká dysplazie	kontrolní gastroskopie s odběrem biopsií za šest měsíců	endoskopie každý rok, dokud nedojde k vymizení dysplazie u dvou následných vyšetření
Vysoká dysplazie	potvrzení histologického nálezu zkušeným patologem	slizniční nodularita – endoskopická resekce, bez viditelné léze – endoskopie každé tři měsíce či léčebná intervence (endoskopická resekce, ablace nebo chirurgická – resekce jícnu)

Tab. 3. Souhrn informací o prekancerózách jícnu.

- špatná prognóza klinicky zjevného karcinomu jícnu
- vzrůstající incidence adenokarcinomu jícnu
- rizikové faktory – kouření, alkohol, obezita, refluxní nemoc jícnu, Barrettův jícen
- screening Barrettova jícnu mezi pacienty s refluxními symptomy – endoskopie při dlouhotrvajících potížích, věk nad 50 let, muži
- u Barrettova jícnu je indikována dlouhodobá léčba refluxu – medikamentózní inhibitory protonové pumpy nebo antirefluxní operace a současně pravidelná endoskopická dispenzarizace
- endoskopická (nebo chirurgická) intervence při průkazu těžké dysplazie v terénu Barrettova jícnu
- endoskopie u pacientů s tumory hlavy a krku k diagnostice synchronní malignity jícnu

dií, jež by svědčily o tom, že adekvátní antisekreční léčba chrání před vznikem karcinomu, ale na její určitý pozitivní vliv lze nepřímo usuzovat z celé řady dat. Snížení rizika vývoje karcinomu nebylo přímo prokázáno ani po účinné antirefluxní operaci. Teoreticky lze předpokládat lepší kontrolu refluxu a nižší vystavení jícnu kontaktu se žaludečním obsahem po úspěšné antirefluxní operaci než při farmakoterapii, avšak signifikantní rozdíl v obou typech léčby nebyl prokázán [23]. Samotná přítomnost Barrettova jícnu není tím faktorem, který by měl určovat indikaci operace. Sledování pacientů i po operaci by mělo být stejné jako bez ní.

Uznávaný důvod k endoskopické intervenci na sliznici Barrettova jícnu je v současné době nález těžké dysplazie pro velké riziko vzniku následného či koincidujícího adenokarcinomu a odstranění již prokázaného adenokarcinomu v časném stadiu [24]. Kontraindikovány jsou léze s vředem a infiltrující sm2–3, dále je nutno zhodnotit stupeň diferenciace, makroskopický vzhled a velikost a riziko případného chirurgického výkonu. V případě nevhodnosti endoskopické léčby nebo pokročilého nálezu invazivního karcinomu je na místě chirurgická resekce. Výborné výsledky 5letého přežití pacientů po slizniční resekci časného adenokarcinomu jsou v kontrastu s relativně významnou pooperační morbiditou i mortalitou u chirurgické ezofagektomie.

Rozlišujeme dva základní typy endoskopické léčby – endoskopickou resekci a ablaci [25].

Při resekci je endoskopicky snášena sliznice pomocí vytvoření „pseudopolypů" podpichem a nasátím do nádstavce endoskopu a následným seříznutím diatermickou kličkou. Materiál lze vybavit k histologickému vyšetření. Někdy je nutné postupovat po částech a i na několik etap. Náročnější technika tzv. submukózní disekce umožní endoskopickou technikou preparovat v podslizniční vrstvě a snést celý segment sliznice vcelku.

Ablační metody vedou různým mechanizmem ke zničení metaplastického epitelu *in situ*. Nevýhoda je nemožnost histologického zhodnocení celé postižené oblasti. K ablaci lze využít koagulaci pomocí APC (argonové plazmy), fotodynamickou terapii nebo radiofrekvenční ablaci povrchové vrstvy sliznice pomocí elektrody na balónu (systém HALO Barrx). Probíhající studie ukazují na možné perspektivní využití v algoritmu léčby dysplastického Barrettova jícnu s nízkým stupněm recidivy a komplikací [26,27].

Nové možnosti k vyhledávání pacientů s BJ a vyšším rizikem vývoje karcinomu by mohly být založeny na detekci molekulárně biologických markerů (p53, KRT1, COX2) ve sliznici. Vysoká exprese genu cyklooxygenázy 2 a její význam v proliferaci by mohl být teoreticky ovlivnitelný jejími inhibitory. Epidemiologické údaje ukazují na možné snížení rizika karcinomu jícnu u uživatelů kyseliny acetylsalicylové a ostatních nesteroidních antiflogistik. [28]. V tuto chvíli vzhledem k nedostatečně prokázanému přímému pozitivnímu efektu a riziku nežádoucích účinků není léčba selektivními i neselektivními inhibitory COX2 v chemoprofylaxi indikována v klinické praxi.

Závěr

Nejvýznamnější prekanceróza jícnu je tzv. Barrettův jícen. Vzniká v důsledku dlouhotrvajícího gastroezofageálního refluxu. Pacienti s BJ by měli být pravidelně endoskopicky dispenzarizováni. Nezbytná součást léčby je účinná antirefluxní terapie. V případě průkazu těžkého stupně dysplazie nebo časného

adenokarcinomu je indikována intervence – endoskopická resekce nebo ablace, případně resekce jícnu.

Z praktického hlediska má význam též vyšetřování a kontroly u pacientů s achalázií, po poleptání jícnu a při současné přítomnosti karcinomu hlavy a krku (tab. 3).

Literatura

1. Magnusková S, Kollárova H, Kamarád V et al. Dvojí tvář rakoviny jícnu – epidemiologie a etiologie. Gastroent Hepatol 2011; 65(5): 255–263.

2. Kubo A, Block G, Quesenberry CP Jr. Effects of dietary fiber, fats, and meat intakes on the risk of Barrett's esophagus. Nutr Cancer 2009; 61(5): 607–616.

3. Dušek L, Mužík J, Kubásek M et al. Epidemiologie zhoubných nádorů v České republice. Masarykova univerzita, [cit. 2013–8–24]. Dostupný z: www.svod.cz.

4. Hirota WK, Zuckerman MJ, Adler DG et al. ASGE guideline: the role of endoscopy in the surveillance of premalignant conditions of the upper GI tract. Gastrointest Endosc 2006; 63(4): 570–580.

5. Cooper JS, Pajak T, Rubin P et al. Second malignancies in patients who have head and neck cancer: incidence, effect on survival and implications implications based on the RTOG experience. Int J Radiat Oncol Biol Phys 1989; 17(3): 449–456.

6. Vítek P, Komínek P, Kajzrlíková I et al. Endoskopická diagnostika a léčba časného spinocelulárního karcinomu jícnu je možná i v populaci s nízkou incidencí tohoto onemocnění. Endoskopie 2009; 18(4): 161–166.

7. Moschler O, Spahn TW, Middelberg-Bisping C et al. Chromoendoscopy is a valuable tool for screening of high-risk patients with head and neck cancer for early detection of esophageal cancer. Digestion 2006; 73(2–3): 160–166.

8. Su YY, Chen WC, Chuang HC et al. Effect of routine esophageal screening in patients with head and neck cancer. JAMA Otolaryngol Head Neck Surg 2013; 139(4): 350–354.

9. Petit T, Georges C, Jung GM et al. Systematic esophageal endoscopy screening in patients previously treated for head and neck squamous-cell carcinoma. Ann Oncol 2001; 12(5): 643–646.

10. Bergman JJ, Zhang YM, He S et al. Outcomes from a prospective trial of endoscopic radiofrequency ablation of early squamous cell neoplasia of the esophagus. Gastrointestinal Endoscopy 2011; 74(6): 1181–1190.

11. Vakil N, van Zanten SV, Kahrilas P et al. The Montreal definition and classification of gastroesophageal reflux disease: a global evidence-based consensus. Am J Gastroenerol 2006; 101(8): 1900–1920.

12. Spechler SJ, Sharma P, Souza RF et al. American Gastroenterological Association. American Gastroenterological Association technical review on the management of Barrett's esophagus. Gastroenterology 2011; 140(3): e18–e52.

13. Sharma P. Clinical practice. Barrett's esophagus. N Engl J Med 2009; 361(26): 2548–2556.

14. Dent J. Barrett's esophagus: A historical perspective, an update on core practicalities and predictions on future evolutions of management. J Gastroenterol Hepatol 2011; 26 (Suppl 1): 11–30.

15. Malfertheiner P, Nocon M, Vieth M et al. Evolution of gastro-esophageal reflux disease over 5 years under routine medical care – the ProGERD study. Aliment Pharmacol Ther 2012; 35(1): 154–164.

16. Sharma P, Falk GW, Weston AP et al. Dysplasia and cancer in a large multicenter cohort of patients with Barrett's esophagus. Clin Gastroenterol Hepatol 2006; 4(5): 566–572.

17. Hvid-Jensen F, Pedersen L, Drewes AM et al. Incidence of adenocarcinoma among patients with Barrett's esophagus. N Engl J Med 2011; 365(15): 1375–1383.

18. Ayers K, Shi C, Washington K. Expert pathology review and endoscopic mucosal resection alters the diagnosis of patients referred to undergo therapy for Barrett's esophagus. Surg Endosc 2013; 27(8): 2836–2840.

19. Martínek J, Zavoral M. Barrettův jícen – jak sledovat a jak léčit. Postgraduální medicína 2009; 11(6): 674–682.

20. Gregar J, Procházka V, Lužná P et al. Využití NBI v diagnostice a sledování pacientů s Barrettovým jícnem. Gastroent Hepatol 2012; 66(3): 165–169.

21. Voltaggio L, Montgomery EA, Lam-Himlin D. A clinical and histopathologic focus on Barrett esophagus and Barrett-related dysplasia. Arch Pathol Lab Med 2011; 135(10): 1249–1260.

22. Lukáš K, Bureš J, Drahoňovský V et al. Refluxní choroba jícnu. Standardy České gastroenterologické společnosti – aktualizace 2009. Vnitř Lék 2009; 55(10): 967–975.

23. Spechler SJ. Barrett esophagus and risk of esophageal cancer: a clinical review. JAMA 2013; 310(6): 627–636.

24. Bennett C, Vakil N, Bergman J. Consensus statements for management of Barrett's dysplasia and early-stage esophageal adenocarcinoma, based on a Delphi process. Gastroenterology 2012; 143(2): 336–346.

25. Rejchrt S, Repák R, Bureš J. Endoskopická diagnostika a léčba časného adenokarcinomu jícnu. Endoskopie 2009; 18(4): 144–149.

26. Martínek J, Falt P, Gregar J et al. Radiofrekvenční ablace v gastrointestinálním traktu – aktuální stav ve světě a v ČR. Gastroent Hepatol 2011; 65(5): 279–285.

27. Phoa KN, Pouw RE, van Vilsteren FG et al. Remission of Barrett's esophagus with early neoplasia 5 years after radiofrequency ablation with endoscopic resection: a Netherlands cohort study. Gastroenterology 2013; 145(1): 96–104.

28. Corley DA, Kerlikowske K, Verma R et al. Protective association of aspirin/NSAIDs and esophageal cancer: a systematic review and meta-analysis. Gastroenterology 2003; 124(1): 47–56.

Prekancerózy žaludku

Precancerous Conditions and Lesions of the Stomach

Falt P.[1,2], Hanousek M.[1], Kundrátová E.[1], Urban O.[1,2]

[1] Vzdělávací a výzkumný institut Agel – Centrum péče o zažívací trakt, Vítkovická nemocnice a. s., Ostrava
[2] Katedra interních oborů LF OU v Ostravě

Souhrn

Karcinom žaludku je časté nádorové onemocnění s nepříznivou prognózou v případě záchytu v pozdním stadiu. Nejvýznamnější prekancerózní stav je chronická atrofická gastritida provázená intestinální metaplazií. Způsobuje ji infekce *Helicobacter pylori*, v jejímž terénu mohou vznikat prekancerózní léze v podobě ložisek dysplazie. Klíčovou roli v diagnostice prekanceróz žaludku hraje endoskopie s histologickým vyšetřením bioptických vzorků sliznice. Hlavní modalita léčby prekancerózních stavů je eradikace *Helicobacter pylori* a pravidelná endoskopická dispenzarizace v intervalech daných pokročilostí prekancerózních změn. V případě lokalizovatelné prekancerózní léze nebo již časné neoplazie bez rizika lymfatické diseminace jsou metodou volby techniky endoskopické resekce.

Klíčová slova

karcinom žaludku – prekancerózní stavy – gastritida – *Helicobacter pylori* – gastroskopie

Summary

Gastric carcinoma is a common malignant disease associated with an unfavorable prognosis in the case of late diagnosis. The most significant precancerous condition is chronic atrophic gastritis and intestinal metaplasia caused by *Helicobacter pylori* infection. These long-lasting changes may lead to formation of dysplastic precancerous lesions. Upper endoscopy and histologic examination of forceps biopsy specimens play a key role in the diagnosis of gastric precancerous conditions and lesions. *Helicobacter pylori* eradication therapy and endoscopic surveillance are main therapeutic modalities of gastric precancerous conditions. Localized precancerous lesions and early gastric neoplasia without the risk of lymphatic spread could be cured by means of endoscopic resection techniques.

Key words

gastric cancer – precancerous conditions – gastritis – *Helicobacter pylori* – gastroscopy

Autoři deklarují, že v souvislosti s předmětem studie nemají žádné komerční zájmy.

The authors declare they have no potential conflicts of interest concerning drugs, products, or services used in the study.

Redakční rada potvrzuje, že rukopis práce splnil ICMJE kritéria pro publikace zasílané do biomedicínských časopisů.

The Editorial Board declares that the manuscript met the ICMJE "uniform requirements" for biomedical papers.

MUDr. Přemysl Falt
Centrum péče o zažívací trakt
Vítkovická nemocnice a. s.
Zálužanského 1192/15
703 84 Ostrava
e-mail: premysl.falt@nemvitkovice.cz

Obdrženo/Submitted: 16. 9. 2013
Přijato/Accepted: 27. 9. 2013

Karcinom žaludku je po karcinomu plic celosvětově druhým nejčastějším nádorovým onemocněním. Jeho výskyt však od 40. let 20. století pozvolna klesá. V ČR je nyní v rámci zhoubných nádorů s incidencí 18,6/100 000/ /rok na šestém místě u mužů a s incidencí 13/100 000/rok na devátém místě u žen [1]. Nejvyšší výskyt karcinomu žaludku je v Japonsku (incidence 118,6 u mužů a 55,4 u žen), kde bylo díky screeningovému programu zavedenému v roce 1963 a precizní diagnostice dosaženo úctyhodného záchytu onemocnění ve stadiu časného karcinomu (> 50 %) [2]. Japonsko je také světovým lídrem v endoskopické terapii časných žaludečních neoplazií. V našich podmínkách je ale zatím, na rozdíl od rutinní detekce a endoskopické léčby kolorektálních lézí, diagnostika a endoskopická terapie časných stadií žaludeční karcinogeneze málo častá. Ve stadiu časného karcinomu je na západní polokouli onemocnění detekováno pouze u 15–20 % pacientů [3]. U většiny nemocných je diagnostikováno v pokročilém stadiu s odpovídající nepříznivou prognózou. Vysvětlením by mohlo být dlouhé asymptomatické stadium, ve kterém bývá časný karcinom nalezen náhodně při vyšetření z jiné indikace. Dalším faktorem je často diskrétní endoskopický obraz žaludečních prekanceróz, s nímž většina endoskopistů nemá dostatečné rutinní zkušenosti.

Karcinom žaludku tvoří přes 90 % nádorových onemocnění žaludku. Adenokarcinomy v oblasti kardie jsou nejčastěji asociovány s gastroezofageálním refluxem a Barrettovým jícnem. Jejich výskyt, na rozdíl od karcinomu nekardiální oblasti žaludku, během posledních desetiletí rychle stoupá. Distální adenokarcinomy žaludku se podle Laurenovy klasifikace dělí na intestinální a difuzní typ. Intestinální typ (55 %) vychází z intestinální metaplazie sliznice žaludku, roste spíše povrchově, je častější, bývá lépe diferencován, a tím i prognosticky příznivější. Vyskytuje se zejména u starších mužů a převažuje v zemích s vysokým výskytem karcinomu žaludku. Difuzní typ (35 %) může být díky infiltraci hlubších vrstev stěny žaludku i v pokročilejších stadiích endoskopicky obtížně detekovatelný, bývá nízce diferencován s nepříznivou prognózou, často postihuje mladší věkové skupiny a má rovnoměrné geografické rozložení výskytu. Zvláštní formou je karcinom z prstenčitých buněk s typickým postižením antropylorické části žaludku, u mladších osob s velmi špatnou prognózou. Dalšími neoplaziemi žaludku mohou být karcinoidy, neepiteliální (gastrointestinální stromální tumor, lymfom, leiomyosarkom) a sekundární nádory (metastázy do stěny žaludku) [4].

Hereditární faktory

Jako u každého jiného nádorového onemocnění hraje významnou roli genetické pozadí. Anamnéza výskytu karcinomu žaludku u příbuzného je nezávislým rizikovým faktorem, který zvyšuje riziko výskytu i po adjustaci výskytu *Helicobacter pylori*. Odhaduje se, že hereditární faktory hrají roli u přibližně třetiny případů karcinomu žaludku.

Při sledování nemocných s některými definovanými genetickými syndromy je třeba mít na paměti zvýšené riziko nádoru žaludku. U nemocných s familiární adenomatózní polypózou (FAP) je prevalence adenomů žaludku udávána mezi 35 a 100 % a riziko karcinomu žaludku je 10krát vyšší než v kontrolní populaci. Karcinomy většinou vznikají z polypů fundických žlázek, které jsou charakteristické pro endoskopický nález u pacientů s FAP. Nemocní s hereditárním nepolypózním karcinomem tračníku (Lynchův syndrom) mají v průběhu života 11% riziko vzniku karcinomu žaludku. Zvýšené riziko je popsáno i u pacientů s juvenilní polypózou a Peutz-Jeghersovým syndromem.

U difuzního karcinomu žaludku je až v 80 % uváděna somatická mutace genu pro E-cadherin (*CDH1*), jehož snížená exprese zřejmě usnadňuje disociaci a následnou migraci nádorových buněk. Vrozená mutace genu *CDH1* byla poprvé popsána na Novém Zélandu a je nejlépe definovaným syndromem hereditárního karcinomu žaludku. Celoživotní riziko karcinomu žaludku je u těchto nemocných odhadováno na 70 %. Často vzniká před 40. rokem věku a současně se zvyšuje i riziko karcinomu prsu. Další studované genetické alterace jsou polymorfizmy genů pro interleukiny 1β, 1RN, 10 a tumor nekrotizující faktor α, které modifikují průběh zánětlivé reakce na infekci *Helicobacter pylori*, a mohou tak vést k rychlejšímu vzniku atrofie sliznice a vyššímu riziku adenokarcinomu [5].

Faktory zevního prostředí

Nejvýznamnější faktor zevního prostředí je infekce *Helicobacter pylori*. Ta je podrobně probrána v další části textu. Zdá se, že také vysoký příjem kuchyňské soli je asociován s vyšším rizikem karcinomu žaludku. Dle některých dat může být toto riziko zvyšováno i vysokým příjmem nitrátů a polycyklických aminů. Naopak konzervace potravin chladem spojená s nižším rizikem bakteriální a fungální kontaminace a vyšší příjem ovoce a zeleniny se může podílet na postupném poklesu výskytu karcinomu žaludku. Kouření cigaret je v epidemiologických studiích, na rozdíl od konzumace alkoholu, jednoznačně spojeno s vyšším rizikem onemocnění. Také je dobře známa asociace obezity a zvýšeného rizika karcinomu v oblasti kardie, riziko se však nezdá být vyšší pro ostatní části žaludku [5,6].

Prekancerózní stavy a prekancerózní léze

Prekancerózní stavy jsou charakterizovány chronickými zánětlivými nebo metaplastickými změnami tkáně, které jsou vyvolány dlouhodobou iritací patologickým procesem. **Prekancerózní léze** mohou vznikat v terénu prekancerózních stavů a jejich tkáň již vykazuje neoplastické rysy. Hlavní klinický dopad přítomnosti prekanceróz je riziko jejich transformace do invazivní malignity [7]. Ilustrativní příklad prekancerózního stavu představuje metaplastická sliznice Barrettova jícnu způsobená chronickým gastroezofageálním refluxem. Prekancerózní léze je potom dysplastické ložisko vzniklé v terénu Barrettova jícnu, jehož další progresí může dojít ke vzniku invazivního adenokarcinomu jícnu. Zlatý standard diagnostiky a v některých případech i terapie prekanceróz jsou metody digestivní endoskopie.

Prekancerózní stavy žaludku

Chronická atrofická gastritida

Většina případů intestinálního typu adenokarcinomu žaludku vzniká na základě

kaskády: chronická superficiální gastritida → chronická atrofická gastritida → intestinální metaplazie → dysplazie → adenokarcinom [8]. Během této kaskády dochází ke kumulaci genetických i epigenetických abnormalit tumor-supresorových genů, proonkogenů a mismatch-repair genů.

Chronická atrofická gastritida je charakterizována chronickým zánětlivým infiltrátem sliznice žaludku, který vede v různé míře a v různé lokalizaci k atrofii žaludečních žlázek. V případě izolovaného postižení sliznice antra hovoříme o **difuzní antrální gastritidě**. Pokud je multifokálně postižena sliznice žaludku včetně fundu, jde o **multifokální atrofickou gastritidu (MAG)** [9].

Dominantní příčinu chronické superficiální a atrofické gastritidy tvoří infekce *Helicobacter pylori*, která je v klasifikaci IARC řazena mezi kancerogeny I. třídy a hraje i klíčovou roli při vzniku MALT lymfomu žaludku. Současná prevalence infekce *Helicobacter pylori* v České republice je odhadována na 35 % [10]. Reakce organizmu na infekci je do značné míry dána genetickou predispozicí, studovány jsou např. genové polymorfizmy pro interleukiny uvedené výše. Někteří infikovaní zůstávají bez větších morfologických změn sliznice žaludku. U některých infekce vede spíše k rozvoji antrální gastritidy s hyperchlorhydrií a rizikem vředové choroby duodena. U dalších pak spíše ke vzniku multifokální atrofické gastritidy s hypochlorhydrií a zvýšeným rizikem vředu a karcinomu žaludku. Dalším faktorem je virulence daného bakteriálního kmene. Nejznámější je skupina bakteriálních genů *CagA*, jejichž přítomnost bývá asociována s těžší formou zánětu, vyšším stupněm atrofických změn, a tedy i vyšším rizikem adenokarcinomu. Jinými popsanými faktory jsou např. geny *VacA* a *BabA2*. Poslední faktor je délka trvání infekce *Helicobacter pylori*. Riziko rozvoje chronické atrofické gastritidy u infikovaného pacienta se odhaduje na 1–3 % ročně [6] a riziko progrese chronické atrofické gastritidy do karcinomu žaludku na 0,5–1 % ročně [5].

Při autoimunitně podmíněné **difuzní korporální atrofické gastritidě (DCAG)** je postiženo tělo a fundus žaludku. Tato gastritida nebývá spojena s infekcí *Helicobacter pylori*, je charakteristická přítomností protilátek proti parietálním buňkám a vnitřnímu faktoru a bývá asociována s perniciózní anemií. Riziko vzniku karcinomu žaludku u těchto nemocných není ve studiích konzistentní, ale jistě je nižší než při MAG. Důvodem k případné endoskopické dispenzarizaci nemocných může být přítomnost intestinální metaplazie [5,11].

Dalším možným faktorem zvyšujícím riziko karcinomu žaludku při atrofické gastritidě je **hypo- až achlorhydrie** způsobená atrofií sekrečního epitelu, která vede k bakteriálnímu přerůstání a produkci kancerogenních sloučenin dusíku a též snížené absorpci kyseliny askorbové. Současně dochází zpětnou vazbou k zvýšené produkci gastrinu, který je růstovým faktorem buněk žaludečního epitelu [5,6].

Intestinální metaplazie

Intestinální metaplazie vzniká v terénu chronické atrofické gastritidy v důsledku chronické iritace tkáně a je klasifikována do tří typů. **Kompletní metaplazie** (typ I, enterální) vykazuje pohárkové, Panethovy a absorpční buňky s kartáčkovým lemem podobné enterocytům s poklesem produkce žaludečního mucinu. Podkladem **inkompletní metaplazie** (typ II/IIA, enterokolická a typ III/IIB, kolonická) jsou pohárkové buňky a neabsorpční kolumnární buňky podobné kolonocytům. Nemocní s **inkompletní metaplazií sliznice žaludku** (typ II a III) mají až 20násobně zvýšené riziko karcinomu žaludku. Přítomnost kompletní metaplazie (typ I) toto riziko zřejmě nezvyšuje [5,9].

Žaludeční polypy

Polypy žaludku jsou poměrně častý nález při horní endoskopii. Nejčastěji (50 %) jde o polypy z fundických žlázek, nejvíce u pacientů dlouhodobě užívajících inhibitory protonové pumpy. Riziko maligní transformace je velmi nízké a je omezeno na polypy větší než 10 mm. Výjimkou je typický nález těchto polypů u pacientů s familiární adenomatózní polypózou, u nichž se často nalézají ložiska dysplazie. Další typ žaludečních polypů jsou prakticky vždy benigní hyperplastické polypy (40 %), jejichž maligizace bývá výjimečná. V 10 % případů jde o adenomatózní polypy s vysokým rizikem vzniku adenokarcinomu. V případě adenomu ale již nejde o prekancerózní stav, nýbrž o prekancerózní lézi [5].

Stav po resekci žaludku

Více prací udává zvýšené riziko adenokarcinomu žaludku u pacientů po resekci žaludku indikované pro benigní diagnózu. Karcinom vzniká až s dlouhým odstupem od operace (15–30 let) a bývá nejčastěji lokalizován na žaludeční straně anatomózy. Resekce dle Billrotha II. typu je spojena se 4násobně vyšším rizikem než I. typ resekce. Za mechanizmus kancerogeneze se považuje enterogastrický biliární reflux, hypochlorhydrie provázená bakteriálním přerůstáním a atrofie sliznice žaludku v důsledku hypogastrinemie při chybění antra [5,6].

Anamnéza vředu žaludku

Velké epidemiologické studie demonstrují zvýšené riziko karcinomu žaludku u pacientů s anamnézou vředu žaludku a snížené riziko u pacientů s anamnézou vředu duodena. Důvodem jsou pravděpodobně rozdílné formy chronické gastritidy u pacientů infikovaných *Helicobacter pylori*. Zatímco antrální gastritida s výskytem duodenálního vředu není spojena s atrofií, a tedy ani rizikem karcinomu, korporální atrofická gastritida zvyšuje nejen riziko vředu žaludku, ale jedná se i o prekancerózní stav [5,12]. Z praktického hlediska jsou při nálezu vředu žaludku nezbytné odběry biopsie z okraje vředu k vyloučení neoplazie a endoskopická a bioptická kontrola jizvy po přeléčení.

Ménétrierova choroba

Ménétrierova choroba je vzácná klinická jednotka charakterizovaná obrovskými žaludečními řasami na podkladě epiteliální hyperplazie, která vede k exudativní hypoproteinemii. Asi u 15 % nemocných je choroba asociována s karcinomem žaludku, v některých případech byl popsán i postupný přechod z dysplazie. Etiologie Ménétrierovy choroby zatím není spolehlivě vysvětlena, některé případy jsou ale nepochybně spojeny s infekcí cytomegalovirem

Obr. 1. Gastroskopie v bílém světle – pohled do antra žaludku s bělavými mapovitými plochami intestinální metaplazie, v levé dolní části obrázku je patrné lehce zarudlé ložisko dysplazie vysokého stupně.

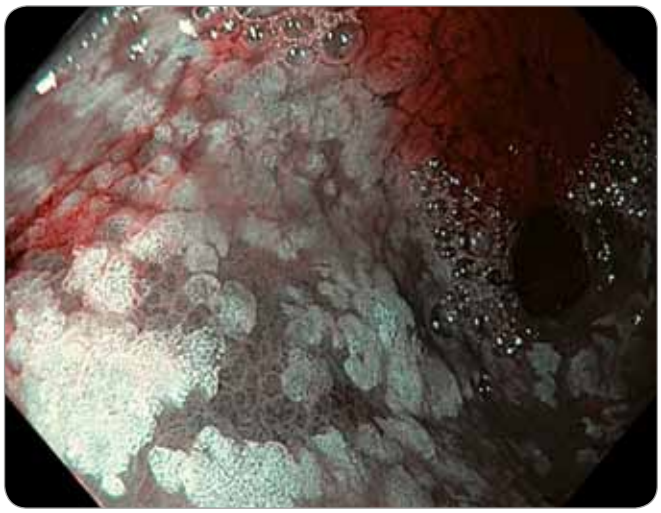

Obr. 2. Gastroskopie v módu NBI – stejný pohled do antra žaludku s ložisky intestinální metaplazie, v levé dolní části obrázku je ložisko dysplazie vysokého stupně tmavší barvy s nepravidelnou povrchovou strukturou sliznice.

a *Helicobacter pylori* s dokumentovaným efektem antivirové a antibiotické terapie [4,5,11].

Prekancerózní léze žaludku

Prekancerózní léze sliznice žaludku jsou v různé míře detekovatelná ložiska vyznačující se celulární atypií epitelu označovanou jako **dysplazie** nebo v Evropě upřednostňovaným termínem **intraepiteliální neoplazie (IEN)**. V současné době se používá WHO klasifikace na IEN nízkého stupně („low-grade dysplasia"), IEN vysokého stupně („high-grade dysplasia") (obr. 1, 2) a intramukózní karcinom (obr. 3), kde je již prokazatelná invaze neoplastických buněk přes bazální membránu do lamina propria mucosae [13].

Diagnostika prekanceróz žaludku

Zlatý standard diagnostiky žaludečních prekanceróz je **gastroskopie s kleštovou biopsií sliznice žaludku**. Korelace mezi endoskopickým a histologickým nálezem není v praxi dostatečná, a správně odebrané bioptické vzorky jsou proto nezbytnou podmínkou diagnózy. V některých případech ale lze již na základě endoskopického obrazu pojmout podezření na přítomnost prekancerózního stavu – typická nodulární sliznice antra žaludku u dětí a některých dospělých při gastritidě v rámci infekce *Helicobacter pylori*, vyhlazená sliznice žaludku s patrnou cévní kresbou při pokročilé atrofii a drobná bělavá depozita v případě intestinální metaplazie (obr. 1). Kromě standardní endoskopie v bílém světle lze ke zvýšení přesnosti detekce často velmi diskrétních prekancerózních lézí využít endoskopie s vysokým rozlišením, chromodiagnostiky různými barvivy aplikovanými na sliznici (metylenová modř, kyselina octová, indigokarmín), metod elektronické chromoendoskopie (narrow band imaging – NBI, fujinon intelligent chromoendoscopy – FICE, autofluorescence imaging – AFI), zvětšovací endoskopie nebo jejich kombinace [14].

Vzhledem k nerovnoměrné a ložiskové distribuci atrofie a intestinální metaplazie je pro adekvátní diagnózu doporučen odběr vícečetných biopsií – nejméně dvě necílené biopsie z antra a těla žaludku (vždy z malé a velké kurvatury) a samozřejmě cílené léze v případě jakékoliv viditelné léze [9]. Z bioptických vzorků lze s pomocí speciálního barvení (Giemsa, Warthin-Starry) posoudit i přítomnost *Helicobacter pylori*. Samostatně odebrané vzorky sliznice se také využívají jako materiál v praxi často užívaného rychlého ureázového testu stanovení přítomnosti *Helicobacter pylori*. Princip testu je založen na detekci vzestupu pH vlivem amoniaku vzniklého při hydrolýze urey bakteriální ureázou.

Perspektivní, ale zatím nepříliš užívaná neinvazivní metoda k predikci rozsahu atrofické gastritidy je stanovení **sérových hladin pepsinogenu**. Sérový pepsinogen lze rozdělit do dvou typů. Pepsinogen I (*PGI*) produkují hlavní buňky sliznice fundu a pepsinogen II (*PGII*), který vzniká také v pylorických žlázkách a ve sliznici orálního duodena. Aktivní zánět sliznice žaludku vede k vzestupu produkce obou typů, ale většinou více typu *PGII,* a tím k poklesu poměru *PGI/PGII*. Při rozvoji atrofie a ztrátě sekrečních buněk produkce obou typů klesá. Rychlejší je pokles *PGI*, což dále prohlubuje nepoměr mezi *PGI/PGII*. Nízká hladina *PGI* a nízký poměr *PGI/PGII* je proto dobrý indikátor atrofických změn žaludeční sliznice [9].

K detekci infekce *Helicobacter pylori* se využívají další neinvazivní testy. Dechový test je založen na detekci $^{13}CO_2$ ve vydechovaném vzduchu po vypití roztoku 13C urey a její hydrolýze bakteriální ureázou, která jinak v žaludku není přítomna. Další možnost je detekce antigenu *Helicobacter pylori* ve stolici. Oba testy jsou v praxi využívány zejména ke kontrole efektivity eradikační terapie v případě, že není nutná kontrolní endoskopie. Určitým způsobem nadužívaná metoda je stanovení protilátek pro *Helicobacter pylori*. Tento test má význam k detekci nově infikovaného pacienta, není ale vhodný ke sledování léčeného pacienta, u něhož i po úspěšné léčbě přetrvává sérologická pozitivita. Existují

zprávy, že vymizení pozitivity protilátek u pacientů s těžkou atrofií sliznice žaludku dále zvyšuje riziko vzniku dysplazie a adenokarcinomu [9].

Léčba prekanceróz žaludku

Eradikace *Helicobacter pylori*

Eradikační terapie *Helicobacter pylori* spočívá v podávání různých antibiotických režimů v kombinaci s inhibitory protonové pumpy. Mezi nejčastěji používaná antibiotika patří amoxicilin, klaritromycin, metronidazol, tetracyklin, bismut subsalicylát, levofloxacin a moxifloxacin. Eradikace helikobakterové infekce může zhojit neatrofickou chronickou gastritidu a způsobit parciální regresi atrofické gastritidy. Stejně tak je eradikace vhodná u pacientů s intestinální metaplazií, u kterých zřejmě nevede k jejímu vymizení, ale předpokládá se zpomalení progrese do dysplazie a karcinomu. Eradikace se také doporučuje u pacientů s anamnézou endoskopické nebo chirurgické léčby neoplazie žaludku z důvodu rizika metachronních lézí [9].

Sledování pacientů s prekancerózou žaludku

Pacienti s extenzivní atrofií a/nebo intestinální metaplazií by měli být endoskopicky sledováni každé tři roky. V běžné praxi se nedoporučuje rutinní typizace intestinální metaplazie. Pacienti s nálezem nízkého stupně dysplazie mají asi 7% riziko přechodu do invazivního karcinomu a měli by být endoskopicky sledováni v ročních intervalech. Asi 25 % pacientům s nálezem vysokého stupně dysplazie je během jednoho roku diagnostikován karcinom. V případě nálezu vysokého stupně dysplazie z necílené biopsie je vhodné zopakovat gastroskopii zkušeným endoskopistou s použitím nejlepších dostupných endoskopických modalit s extenzivními biopsiemi a poté sledování v intervalech šesti měsíců. Při nálezu makroskopicky viditelné léze je doporučena endoskopická resekce léze s možností detailního histologického vyšetření resekátu [9].

V současné době nelze doporučit užívání selektivních COX-2 inhibitorů nebo dietních doplňků s antioxidanty (vitamin C, beta-karoten, vitamin E, selen) ve smyslu chemoprevence s cílem snížit riziko vzniku žaludeční neoplazie [9].

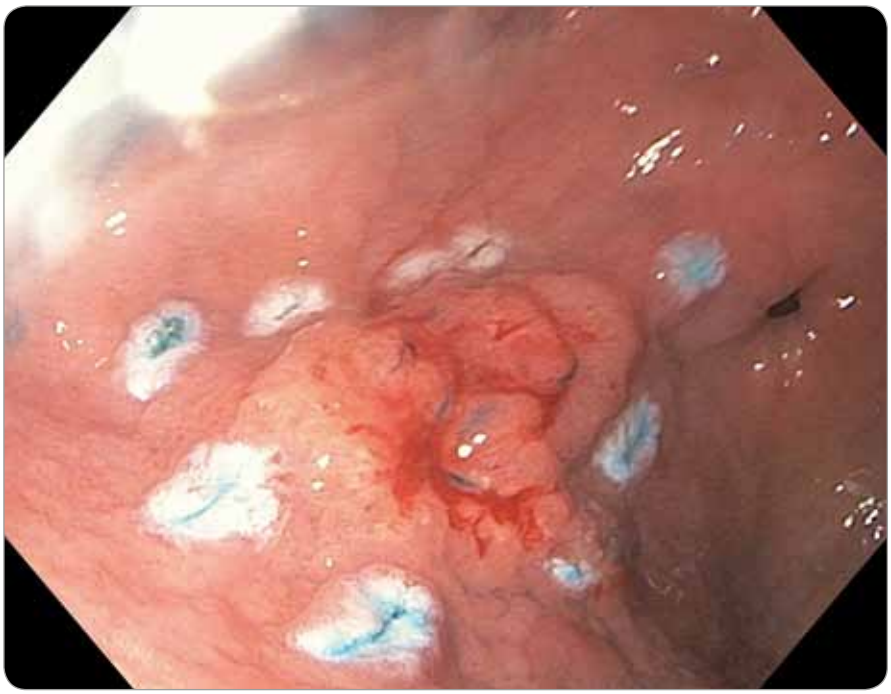

Obr. 3. Endoskopická submukózní disekce (ESD) intramukózního karcinomu žaludku přední stěny antra žaludku – označení okrajů léze pomocí koagulačních bodů.

Endoskopická léčba prekanceróz žaludku

Základní a nejobtížnější podmínkou úspěšné léčby časné neoplazie žaludku je její detekce, která může být obtížná i pro zkušené endoskopisty. Časné karcinomy se mohou projevit pouze diskrétní změnou barvy, změnou cévní kresby nebo povrchu sliznice. Zvláště problematická bývá detekce plochých či lehce vkleslých lézí. Některé mohou být mylně považovány za povředovou jizvu nebo traumatickou změnu vzniklou v průběhu vyšetření. K zvýšení přesnosti detekce lze využít moderní metody zobrazení, jako jsou endoskopie s vysokým rozlišením, zvětšující endoskopie, klasická a virtuální chromoendoskopie. Ke stanovení hloubky invaze před endoskopickou léčbou lze využít metody endoskopické ultrasonografie s použitím klasických sond o frekvenci 6–12 MHz nebo minisond s frekvencemi 20–30 MHz.

K endoskopické léčbě prekanceróz a časného karcinomu žaludku jsou indikovány pouze léze, které lze bezpečně a kompletně odstranit a jež současně nejsou provázeny významnějším rizikem metastazování do endoskopicky nepostižitelných lymfatických uzlin. Riziko lymfatické diseminace závisí na hloubce nádorové invaze, morfologickém a histologickém typu nádoru. Dobře diferencovaný intestinální karcinom bez ulcerace, jenž postihuje pouze mukózu (m1–3), je provázen téměř nulovým rizikem postižení lymfatických uzlin. S hloubkou invaze do submukózy toto riziko rychle roste. Většina autorů proto doporučuje endoskopickou léčbu u karcinomů s invazí maximálně do horní třetiny submukózy (sm1) s přijatelným rizikem lymfatického šíření do 2–4 % [14].

Techniky terapeutické endoskopie se dají rozdělit na ablační a resekční. Ablace spočívá v řízené a různými principy provedené destrukci patologické tkáně. Její hlavní nevýhodou je nemožnost histologického vyšetření, které je zlatý standard lokálního stagingu a je také klíčové ke stanovení další léčby a sledování pacienta [15]. Proto jsou při léčbě prekanceróz a časného karcinomu žaludku upřednostňovány metody resekční. **Endoskopická polypektomie** spočívá

Obr. 4. Endoskopická submukózní disekce (ESD) – cirkulární incize okolní sliznice pomocí diatermického nože.

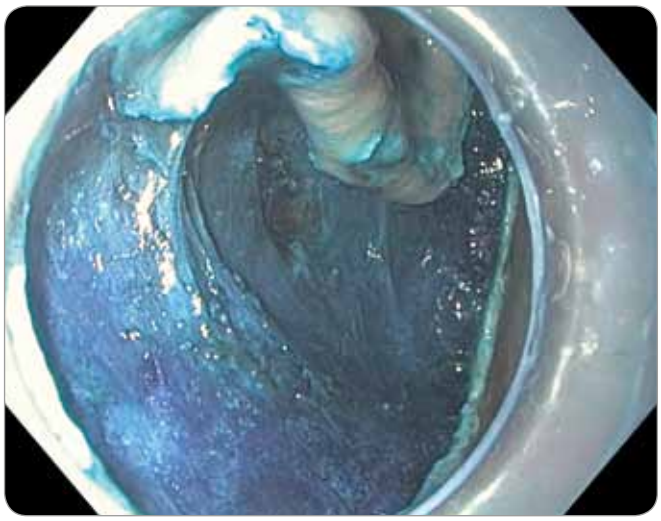

Obr. 5. Endoskopická submukózní disekce (ESD) – postupná disekce submukózy pod celou lézí.

Obr. 6. Endoskopická submukózní disekce (ESD) – spodina arteficiální ulcerace po ukončení výkonu a extrakci vzorku.

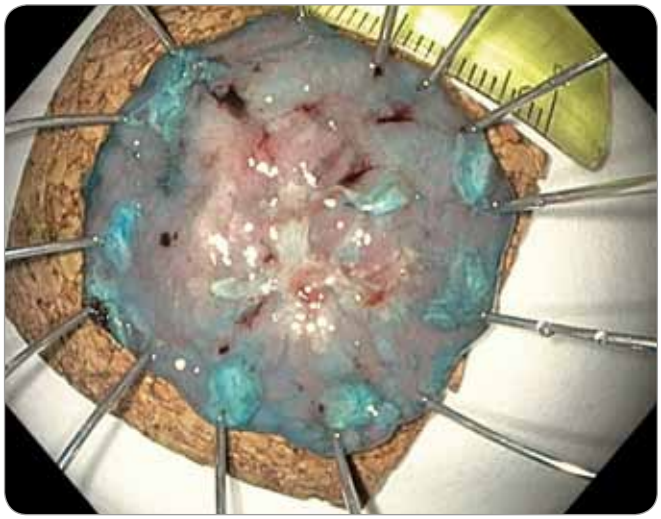

Obr. 7. Endoskopická submukózní disekce (ESD) – *en bloc* snesený resekát našpendlený na korkovou podložku, v centru patrná vlastní léze a v okolí dostatečný okraj zdravé tkáně i s koagulačními body.

ve snesení stopkatých polypů v úrovni stopky pomocí kličky a v žaludku se používá zřídka při resekci stopkatých hyperplastických polypů. Při **endoskopické slizniční resekci (EMR)** se v různých modifikacích kličkou resekují přisedlé nebo ploché léze po jejich elevaci pomocí injekce roztoku do submukózy (tzv. lifting). Tento postup umožňuje *en bloc* odstranění lézí menších než 20 mm. Větší léze je nutno odstranit po částech, což komplikuje posouzení resekčních okrajů a kurativnost resekce, a proto tento postup není u větších lézí považován za vhodný. Podstatou **endoskopické submukózní disekce (ESD)** je cirkulární incize zdravé sliznice kolem léze (obr. 3, 4) a postupný řez vedený v submukóze pomocí diatermického nože při opakovaném podpichu roztoku do submukózy (tzv. disekce) (obr. 5–7). Výhoda je miniinvazivita výkonu bez nutnosti celkové anestezie, zachování žaludku a možnost *en bloc* odstranění i rozsáhlejších neoplazií. Nevýhoda je doba trvání (až 180 min) a technická náročnost, která výkon řadí mezi nejobtížnější v digestivní endoskopii. Metoda je navíc standardně dostupná pouze v několika centrech. Endoskopická resekce a disekce je provázena určitým rizikem komplikací, k nimž patří zejména krvácení ze spodiny resekce během výkonu nebo opožděně, a dále perforace stěny žaludku. Velkou část komplikací je možno vyřešit endoskopickou cestou. V případě komplikací neovlivnitelných endoskopicky stejně jako při nemožnosti kurativní endoskopické léčby je nutné přistoupit k chirurgickému řešení [14,15].

Závěr

Karcinom žaludku je časté nádorové onemocnění gastrointestinálního traktu. Nepříznivá prognóza větší části nemoc-

ných je dána zejména záchytem v pozdním stadiu. Nejvýznamnější prekancerózní stav je chronická atrofická gastritida s intestinální metaplazií způsobená infekcí *Helicobacter pylori*, v jejímž terénu mohou vznikat prekancerózní léze v podobě dysplastických ložisek až časného karcinomu. Nezastupitelnou roli v diagnostice prekanceróz žaludku hraje endoskopie s histologickým vyšetřením bioptických vzorků sliznice. Hlavní modalita léčby prekancerózních stavů je eradikace *Helicobacter pylori* a pravidelná endoskopická dispenzarizace v intervalech daných pokročilostí prekancerózních změn. V případě lokalizovatelné prekancerózní léze nebo již časné neoplazie bez rizika lymfatické diseminace představuje metodu volby technika endoskopické resekce s následným histologickým vyšetřením resekátu.

Literatura

1. Svod.cz [internetová stránka]. Epidemiologie zhoubných nádorů v České republice. Masarykova univerzita, Česká republika. Dostupné z: www.svod.cz.
2. Hisachimi S, Sugawara N, Fukao A. Effectiveness of gastric mass screening in Japan. Cancer Detect Prev 1988; 11(3–6): 323–328.
3. Borchard F. Classification of gastric carcinoma. Hepatogastroenterology 1990; 37(2): 223–232.
4. Hrdlička L, Šťovíček J. Diagnostika a symptomy. In: Šimša J et al (eds). Karcinom žaludku: současná diagnostika a léčba. Praha: Maxdorf 2012.
5. Abrams JA, Wang TC. Adenocarcinoma and other tumors of the stomach. In: Feldman M, Friedman LS, Brandt LJ et al (eds). Sleisinger and Fordtrans's Gastrointestinal and Liver Disease. 9th ed. Philadelphia: Elsevier Saunders 2010.
6. Hrdlička L, Šťovíček J. Etiologické faktory. In: Šimša J et al (eds). Karcinom žaludku: současná diagnostika a léčba. Praha: Maxdorf 2012.
7. Jirásek T. Histomorfologický obraz prekanceróz. In: Černoch J et al (eds). Prekancerózy v trávicím traktu. 1. vyd. Praha: Grada 2012: 45–74.
8. Correa P. Human gastric carcinogenesis: a multistep and multifactorial process – First American Cancer Society Award Lecture on Cancer Epidemiology and Prevention. Cancer Res 1992; 52(24): 6735–6740.
9. Dinis-Ribeiro M, Areia M, de Vries AC et al. Management of precancerous conditions and lesions in the stomach (MAPS): guideline from the European Society of Gastrointestinal Endoscopy (ESGE), European Helicobacter Study Group (EHSG), European Society of Pathology (ESP) and the Sociedade Portuguesa de Endoscopia Digestiva. Endoscopy 2012; 44(1): 74–94.
10. Bureš J, Kopáčová M, Rejchrt S. Pokles prevalence infekce *Helicobacter pylori* v České republice. Čas Lék Čes 2008; 147: 255–257.
11. Lee EL, Feldman M. Gastritis and Gastropathies. In: Feldman M, Friedman LS, Brandt LJ et al (eds). Sleisinger and Fordtrans's Gastrointestinal and Liver Disease. 9th ed. Philadelphia: Elsevier Saunders 2010.
12. Molloy RM, Sonnenberg A. Relation between gastric cancer and previous peptic ulcer disease. Gut 1997; 40(2): 247–252.
13. Lauwers GY, Carneiro F, Graham DY et al. Gastric carcinoma. In: Bosman FT, Carneiro F, Hruban RH et al (eds). WHO Classification of Tumours of the Digestive Systém. 4th ed. Lyon: IARC Press 2010: 48–58.
14. Urban O. Endoskopická léčba časného karcinomu žaludku. In: Šimša J et al (eds). Karcinom žaludku: současná diagnostika a léčba. Praha: Maxdorf 2012.
15. Urban O, Falt P. Endoskopická léčba prekanceróz a časných neoplázií trávicí trubice. In: Černoch J et al (eds). Prekancerózy v trávicím traktu. 1. vyd. Praha: Grada 2012: 151–188.

Prekancerózní stavy a rizikové faktory karcinomu pankreatu a žlučových cest

Precancerous Conditions and Risk Factors for Pancreatic and Bile Duct Cancer

Novotný I.

Gastroenterologické oddělení, Masarykův onkologický ústav, Brno

Souhrn

Karcinom pankreatu má jednu z nejnepříznivějších prognóz ze všech nádorů. Jeho časná detekce a chirurgická resekce dává v současnosti největší šanci na zlepšení přežití. Avšak příznaky vedoucí k diagnóze se objevují v době, kdy nádor již není kurabilně resekovatelný. Časná detekce u asymptomatických osob cestou screeningu by mohla poskytnout naději na zlepšení výsledků léčby. Nízká incidence karcinomu pankreatu a v současnosti nedostatečně senzitivní diagnostické metody však neumožňují plošný screening populace. Dostupné diagnostické metody lze uplatnit u specifických skupin ohrožených zvýšeným rizikem vzniku karcinomu pankreatu. Dědičné rizikové faktory postihují asi 10 % pacientů s karcinomem pankreatu (familiární karcinom pankreatu, hereditární pankreatitida, Peutz-Jeghersův syndrom). Další nedědičné rizikové faktory umožní postupně vytipovat rizikové populace vhodné pro screening. Současně je třeba hledat efektivní a minimálně invazivní diagnostické prostředky. Kombinace vhodných sérových a genetických markerů a zobrazovacích technik je nejslibnější pro budoucnost screeningu pankreatického karcinomu.

Klíčová slova

karcinom pankreatu – karcinom žlučníku – prekancerózní stavy – rizikové faktory

Summary

Pancreatic cancer has one of the worst prognoses of any type of cancer. Early detection and surgery is the best chance for cure. However, symptoms are typically vague and occur when the cancer is unresectable. Early detection through screening is likely to be the best hope to improve survival. The relatively low incidence of pancreatic cancer and the insensitive screening techniques currently available render this approach expensive and inefficient in the general population. Early detection and screening for pancreatic cancer in the current state should be limited to high-risk patiens. But hereditary factors account about 10% of patients with pancreatic cancer (familial pancreatic cancer, hereditary pancreatitis, Peutz-Jegher's syndrom etc.). Continued efforts are needed to discover effective test to identify patients with nonhereditary risk factors who will benefit from screening and also to develop less invasive and more cost-effective screening modalities aimed at controlling pancreatic cancer. A combined approach of serum markers, genetic markers and specific imaging studies may prove to be the future of pancreatic screening.

Key words

pancreatic cancer – gallbladder cancer – precancerous conditions – risk factors

Autor deklaruje, že v souvislosti s předmětem studie nemá žádné komerční zájmy.

The author declare he has no potential conflicts of interest concerning drugs, products, or services used in the study.

Redakční rada potvrzuje, že rukopis práce splnil ICMJE kritéria pro publikace zasílané do biomedicínských časopisů.

The Editorial Board declares that the manuscript met the ICMJE "uniform requirements" for biomedical papers.

MUDr. Ivo Novotný, CSc.
Gastroenterologické oddělení
Masarykův onkologický ústav
Žlutý kopec 7
656 53 Brno
e-mail: ivo.novotny@mou.cz

Obdrženo/Submitted: 16. 9. 2013
Přijato/Accepted: 27. 9. 2013

Karcinom pankreatu má jednu z nejnepříznivějších prognóz ze všech nádorů (5leté přežití kolem 5 %, medián přežití kolem 6 měsíců). Diagnóza je ve většině případů stanovena pozdě, tedy v době, kdy kurabilní resekce je možná u méně než 20 %. Zlepšení 5letého přežití má šanci nejvíce ovlivnit časná diagnostika a následná chirurgická léčba, jež 5leté přežití v kombinaci s chemoterapií zlepší asi na 21 %.

Základní problémy jsou absence varovných symptomů umožňujících časnou diagnózu a pokročilost onemocnění v čase stanovení diagnózy. Avšak i v případech chirurgické resekce karcinomu pankreatu s kurabilním záměrem 5leté přežití nepřevyšuje 20 %. Hlavní parametry rozhodující o prognóze nemocného jsou velikost nádoru, postižení lymfatických uzlin a perineurální šíření [1]. Malé karcinomy o velikosti pod 1 cm bez postižení lymfatických uzlin mají významně lepší prognózu. Ariyama et al [2] uvádějí 100% 5leté přežití u pacientů s nádory menšími než 1 cm. Jiná japonská studie [3] uvádí 5leté přežití pacientů s nádorem ve stadiu T1 48,1 %, v porovnání s pacienty s nádorem T3, bez infiltrace tr. celiacus a horní mezenterické tepny, kde přežití bylo 27,9 %.

Pokud má být šance na vyléčení, musí být nádor diagnostikován v časném stadiu. V době, kdy vytváří příznaky, je již pokročilý a naše diagnostické možnosti jej odhalit včas jsou nedostatečné.

Celopopulační screening karcinomu pankreatu není reálný pro malou incidenci (8–12/100 000) a chybění diagnostických metod vhodných pro použití v screeningu.

Lze však vytipovat skupiny populace významně ohrožené rizikem karcinomu pankreatu (prekancerózní stavy) a jak dostupné, tak i vyvíjené screeningové metody aplikovat u nich (tab. 1).

Prekancerózy

Jedná se o patologické změny tkáně, které nelze definovat jako nádorové bujení, ale jež za určitých okolností mohou ve zhoubné nádorové bujení přejít. Stav předcházející vznik maligního nádoru – standardní morfologická alterace tkáně, v níž vzniká nádorový proces statisticky významně častěji než ve zdravé tkáni stejného histogenetického původu a stejné anatomické lokalizace.

Rozdělení prekanceróz

Stacionární prekanceróza je charakterizována tím, že nejeví žádné známky nasvědčující nádorovému rozvratu. Ovšem ze zkušenosti víme, že k němu může dojít.

Progredientní prekanceróza neboli prekanceróza v užším smyslu se odlišuje v histologickém obrazu od stacionární prekancerózy kvantitou změn ve smyslu diferenciace struktury tkáně. Vedoucí znaky pro rozlišení jsou – strukturální neklid, růstová aktivita a proliferace, která nedosahuje vysloveně nádorové povahy.

Karcinoma *in situ* je již zhoubný nádor s méně obvyklým nebo nerozvinutým obrazem. Zařazení tohoto patologického obrazu do skupiny prekancerózy má víceméně teoretický smysl.

Prekancerózní stav

Je všeobecný stav asociovaný s významně zvýšeným rizikem vzniku karcinomu, není-li léčebně ovlivněn. Pokud není léčen, může vést ke vzniku maligního nádoru.

Současné možnosti diagnostiky nádoru pankreatu

Sérologické

Nádorový marker CA 19-9. V klinické praxi se často používá jako součást diagnostiky, ale je třeba si uvědomit jeho omezenou senzitivitu, specificitu a zejména pozitivní prediktivní hodnotu. Chybí senzitivita pro časné nádory a u karcinomů velikosti do 3 cm je zvýšen pouze u 50 %, nízce diferencované nádory vytvářejí nižší sérové hladiny v porovnání s nádory dobře diferencovanými [4]. CA 19-9 není specifický ukazatel pro karcinomy pankreatu, zvýšení jeho hladiny se objevuje také u kolorektálního karcinomu, karcinomu žaludku, cholangiokarcinomu, ale též u benigních onemocnění, akutní a chronické pankreatitidy, cholestázy, tyreoiditidy apod. [5,6]. U symptomatických pacientů s karcinomem pankreatu při hraniční koncentraci 37 U/ml je senzitivita 81–85 %, specificita 81–90 % [7]. Mohl by být užitečný u asymptomatických pacientů, jeho prediktivní hodnota je však velmi nízká. Kim et al [8] v jihokorejské populaci asymptomatických pacientů zjistili senzitivitu 100 % a specificitu 98,5 %, avšak pozitivní prediktivní hodnota byla pouze 0,9 %, což činí CA 19-9 nepoužitelným ve screeningu v populaci asymptomatických pacientů. Americká společnost klinické onkologie nedoporučila použití CA 19-9 jako screeningové metody pro karcinom pankreatu [9]. Ani několik dalších uvažovaných markerů, jako *p53, K-ras*, nebylo pro nedostatečnou senzitivitu doporučeno ke klinickému využití.

Zobrazovací metody

Multidetektorová počítačová tomografie (MDCT)

Metoda je vynikající pro posouzení pokročilosti nádoru pankreatu, k posouzení vztahu k rozhodujícím cévním strukturám (tr. celiacus, a. mesenterica superior, a. hepatica, v. portae). Při použití v screeningu vyvstává jako zásadní nevýhoda radiační zátěže, zejména v případě každoroční dispenzarizace. Proto se pro screeningové použití uvažuje spíše o magnetické rezonanci (MR).

Magnetická rezonance (MR)

Spolehlivost v posouzení resekability nádoru pankreatu dle De Witt et al [10] je u MR a MDCT porovnatelná a u MR lepší v detekci nádoru pankreatu. S ohledem na využití v screeningu je limitující vysoká cena vyšetření, dosažitelnost a stávající kapacita přístrojového vybavení. Avšak dynamika technologického vývoje je u obou těchto metod příslibem.

Endoskopická sonografie (EUS)

EUS má ze zobrazovacích metod nejvyšší senzitivitu v detekci ložiskových změn pankreatu. Senzitivita pro nádory do velikosti 3 cm je kolem 93 %. De Witt et al udávají senzitivitu 98 % [10]. EUS vyšetření je však v praxi prováděno převážně poté, kdy CT nebo MR již odhalily ložisko pankreatu. Bez této výhody, při použití v screeningu, je spolehlivost EUS méně jistá. Nevýhodou je také jeho relativní invazivita.

Endoskopická retrográdní cholangiopankreatografie (ERCP)

Je vynikající metoda zobrazující pankreatický systém vývodů se senzitivitou 96 % a specificitou 92 % v diagnostice

Tab. 1. Specifické cílové populace uvažované pro screeningové vyšetřování.

Dědičné rizikové faktory
- hereditární pankreatitida
- familiární karcinom pankreatu
- cystická fibróza

Dědičné syndromy asociované s karcinomem pankreatu
- Peutz-Jeghersův syndrom
- hereditární nepolypózní kolorektální karcinom – Lynchův syndrom
- familiární atypiclý mnohočetný kožní melanom (FAMMM)
- syndrom melanom-karcinom pankreatu
- hereditární karcinom prsu a ovaria
- familiární adenomatózní polypóza (FAP)

Nedědičné rizikové faktory karcinomu pankreatu
- kouření tabáku
- diabetes mellitus
- chronická pankreatitida
- cystické leze pankreatu (mucinózní neoplazie – IPMN)
- obezita

karcinomu pankreatu [11]. ERCP umožňuje odběr cytologických vzorků vývodu a vzorků sekretu pro další diagnostiku. Významnou nevýhodou je invazivita vyšetření a potenciální možnost následných, i závažných komplikací.

Pozitronová emisní tomografie (PET)

PET s fluorodeoxyglukózou vykazuje pro karcinom pankreatu senzitivitu 88–92 % a specificitu 83–85 %, avšak chybí informace o anatomických topografických detailech. Tuto nevýhodu řeší fúze zobrazení PET a CT, která poskytuje informace o anatomických detailech, jež u PET chybí [12]. PET zobrazení může selhat v případě dezmoplastické léze i v případě absence zvýšeného metabolizmu v ložisku. Také porucha glukózového metabolizmu u diabetiků snižuje senzitivitu metody. Budoucí role PET v screeningu karcinomu pankreatu je sporná. Uplatní se omezeně v určení stadia nemocí, ale zejména v hodnocení efektu chemoterapie a recidiv nemoci.

Molekulární vyšetření pankreatického sekretu

Biomarkery karcinomu pankreatu mohou být identifikovány v pankreatickém sekretu získaném při ERCP. Ve studii Yana et al [13] byly analyzovány vzorky 146 pacientů s chronickou pankreatitidou, cholecholitiázou a karcinomem pankreatu na *p53, K-ras, p16*. Kombinovaná molekulární analýza zvyšuje spolehlivost rozlišení mezi pacienty s maligním a benigním onemocněním a umožní pacienty z rizikových skupin stratifikovat na ty se zanedbatelným rizikem a ty s více než 50% rizikem karcinomu. Nakashima et al [14] měřili ve vzorcích pankreatického sekretu získaného předoperačně od 114 pacientů s karcinomem pankreatu expresi humánní telomeráza-reverzní transkriptázy (hTERT). Exprese hTERT byla pozitivní u 84 % pacientů, zatímco cytologické vyšetření bylo pozitivní u 62 %. Limitací této metody je invazivita získáváni vzorků pankreatického sekretu.

Populační skupiny ohrožené zvýšeným rizikem vzniku karcinomu pankreatu

Dědičné rizikové faktory

Hereditární pankreatitida

Autozomálně dominantně dědičné onemocnění popsané poprvé v roce 1952 Comfortem a Steinbergem. Tito pacienti trpí od dětství opakovanými atakami akutní pankreatitidy s vývojem chronické pankreatitidy již v mladém věku. Byly u nich identifikovány mutace genů *PRSS1* a *SPINK1*. Tito nemocní jsou vystaveni 40% riziku vzniku karcinomu pankreatu [15].

Familiární karcinom pankreatu

V roce 1989 Lynch et al popsali 12 rodin, ve kterých se vyskytl karcinom pankreatu u nejméně dvou prvostupňových příbuzných. Je definován jako duktální karcinom pankreatu vzniklý nejméně u dvou prvostupňových příbuzných, kteří nenaplňují kritéria jiného dědičného syndromu asociovaného se vznikem nádorů. Odhadované riziko vzniku karcinomu pankreatu je u osoby se dvěma postiženými členy rodiny 6,4násobné, u osoby s třemi postiženými členy rodiny 32násobné (v porovnání s běžnou populací) [16]. Riziko je nezávislé na kouření. Příslušníci rodin s výskytem sporadického karcinomu pankreatu nejsou vystaveni zvýšenému riziku karcinomu [17]. Zatím nebyl identifikován gen hrající zásadní roli při vzniku tohoto syndromu, pouze *BRCA2* mutace byla identifikována v 17 % případů familiárního karcinomu pankreatu.

Cystická fibróza

Jedno z nejčastějších vrozených onemocnění pankreatu. U postižených jedinců je vyšší riziko vzniku nádorů zažívacího ústrojí asi 6,5násobné, ale výskyt karcinomu pankreatu je v rodinách postižených cystickou fibrózou velmi nízký. Neglia et al našli v souboru 28 000 jedinců s cystickou fibrózou pouze dva případy karcinomu pankreatu [18].

Dědičné syndromy asociované s karcinomem pankreatu

Peutz-Jeghersův syndrom (PJS)

PJS je autozomálně dominantně dědičný stav typický mukokutánními pigmentacemi a hamartomatózními polypy gastrointestinálního traktu. Postižení PJS přináší zvýšené riziko vzniku karcinomů orgánů zažívacího traktu i mimo něj (testes, ovaria, prs). Nejběžnější příčinou PJS je mutace genu *STK11/LBK1*, jež se účastní regulace buněčné proliferace. Riziko vzniku karcinomu pankreatu je 136násobné, celoživotní riziko je 36% [19].

Hereditární nepolypózní kolorektální karcinom – HNPCC (Lynchův syndrom)

HNPCC je autozomálně dominantně dědičný stav asociovaný se vznikem karcinomů převážně pravé poloviny tlustého

střeva v poměrně mladém věku. Postižení jsou zatíženi také vyšším rizikem vzniku karcinomů mimo tlusté střevo, včetně pankreatu, žaludku, vaječníků, tenkého střeva. HNPCC je zapříčiněn nejčastěji mutací genu *MLH1* a *MSH2*. Relativní riziko vzniku karcinomu pankreatu je do 6násobku rizika v běžné populaci.

Familiární atypický mnohočetný kožní melanom (FAMMM)

FAMMM (familial atypical multiple mole melanoma) je vzácně se vyskytující autozomálně dědičný syndrom charakteristický četnými dysplastickými kožními névy a melanomy. Asi 50 % postižených FAMMM má mutaci genu pro cyklin-dependentní kinázu 2A (*CDKN2A*), na kterou je pravděpodobně vázáno riziko vzniku karcinomu pankreatu. Riziko je v porovnání s běžnou populací 13násobné.

Syndrom melanom-karcinom pankreatu

V roce 1995 byla identifikována rodina s genem *CDKN2A* s výskytem karcinomu pankreatu a melanomu, ale bez fenotypu FAMMM.

Hereditární karcinom prsu a ovaria

Nosiči mutace *BRCA1* nebo *BRCA2* mají zvýšené riziko vzniku karcinomu pankreatu. Riziko je vyšší u *BRCA2* mutace. Dle Rische et al [20] je relativní riziko 3,1 u *BRCA1* a 6,6 u *BRCA2* mutace.

Nedědičné rizikové faktory karcinomu pankreatu

Kouření tabáku

Kouření zvyšuje riziko vzniku karcinomu pankreatu 2,5násobně v porovnání s nekuřáckou populací a kuřáci tvoří asi třetinu pacientů postižených karcinomem pankreatu. Riziko je závislé na dávce a významně klesá po ukončení expozice. Fuchs et al [21] dovozují, že pokles podílu kuřáků v USA předešel 25 % úmrtí následkem karcinomu pankreatu.

Diabetes mellitus (DM)

V populaci diabetiků je výskyt karcinomu pankreatu vyšší než v běžné populaci. Z metaanalýzy 36 studií vyplývá, že diabetes mellitus 2. typu (DM) zvyšuje riziko karcinomu pankreatu o 82 % (relativní riziko 1,82) [22]. Metaanalýza provedená Stevensem et al [23] prokázala u diabetiků 1. typu zvýšení rizika karcinomu pankreatu na 2násobek. Chari et al [24] odhadují, že asi u 1 % diabetiků nad 50 let věku bude diagnostikován karcinom pankreatu do tří let od stanovení diagnózy DM. Vysoká prevalence DM v populaci vylučuje použití hyperglykemie jako screeningového testu pro karcinom pankreatu.

Chronická pankreatitida

Zánětlivé chronické progredující onemocnění pankreatu charakterizované postupným zánikem funkčního parenchymu a fibrotizací žlázy, které vedou k postupnému úbytku exokrinní a endokrinní funkce. Většina případů chronické pankreatitidy souvisí s nadměrnou konzumací alkoholu, k jejímu vzniku však přispívá řada dalších faktorů (dietní, kouření, genetické, imunitní). Chronická pankreatitida zvyšuje riziko vzniku karcinomu, které narůstá s délkou trvání zánětu. Lowenfels et al [25] uvádějí při 10letém trvání chronické pankreatitidy kumulativní riziko 1,8 %, při 20letém trvání 4 %. Tropická pankreatitida přináší relativní riziko 100násobné v porovnání s rizikem ve standardní populaci.

Obezita

Při BMI nad 30 kg/m^2 se zvyšuje relativní riziko karcinomu pankreatu na 1,72, tj. o 72 %.

Cystické léze pankreatu

Cystická ložiska pankreatu jsou běžný, často náhodný nález při vyšetření zobrazovacími metodami, včetně běžného abdominálního ultrazvukového vyšetření. Nejběžnější cystické neoplazie jsou serózní a mucinózní. Serózní cystická neoplazie (SCN) nemá významný maligní potenciál. Mucinózní neoplazie přináší vyšší riziko maligní přeměny, patří sem mucinózní cystická neoplazie (MCN) a intraduktální papilární mucinózní neoplazie (IPMN). MCN představují asi 2–5 % tumorů exokrinního pankreatu a jsou klasifikovány jako benigní, hraničně maligní a maligní. Vyskytují se téměř výhradně u žen, nekomunikují s duktálním systémem pankreatu. Riziko maligního chování se zdá být u MCN menší než IPMN hlavního pankreatického vývodu. Koncentrace CEA v obsahu cystoidu nad 200 ng/ml s asi 80% pravděpodobností potvrzuje mucinózní charakter. Koncentrace amylázy je v aspirátu z MCN podobně jako u SCA nízká, protože nekomunikují s vývodným systémem pankreatu, na rozdíl od pseudocyst a IPMN, u kterých je, vzhledem ke komunikaci s pankreatickými vývody, koncentrace amylázy vysoká. MCN mají být chirurgicky vcelku resekovány a celé histologicky vyšetřeny. IPMN hlavního duktu vykazuje maligní změny (těžká dysplazie nebo invazivní karcinom) v 60–92 %, průměrně v 70 %, IPMN bočních vývodů vykazuje maligní změny s frekvencí 6–46 %, průměrně 25 % a frekvenci invazivního karcinomu 0–30 %, průměrně 15 %. Při IPMN bočních vývodů velikosti přes 3 cm s nepravidelnými septy a nástěnnými nodularitami vzniká podezření na malignitu. Pozoruhodná je asociace IPMN s hereditárními syndromy, jako Peutz-Jeghersův syndrom a familiární adenomatózní polypóza. U IPMN bočních vývodů existuje ještě asi 30% riziko multifokálního postižení pankreatu v čase resekce a z toho vyplývající možnost progrese IPMN v pahýlu pankreatu. Tím je dána potřeba pooperační dispenzarizace.

Prekancerózní stavy a rizikové faktory karcinomu žlučníku a žlučových cest

Žlučník

Karcinom žlučníku postihuje převážně starší osoby (7. a 8. dekáda života). Za rizikové faktory se považují:

- ***Konkrementy a zánět*** – riziko zvyšuje přítomnost zánětu a velikost konkrementu přes 3 cm. Až 90 % pacientů se zjištěným karcinomem žlučníku má současně cholecystolitiázu a chronický zánět žlučníku. Cholecystolitiáza a cholecystitida jsou 2krát častější u žen než u mužů a také riziko karcinomu žlučníku je asi 2násobné. U objemné cholecystolitiázy (více než 3 cm) je riziko vzniku karcinomu asi 10násobné v porovnání s populací pacientů s drobnými žlučníkovými konkrementy (do 1 cm). Nicméně cholecystolitiáza je v populaci zcela běžná a u většiny karcinom žlučníku nevznikne.
- ***Porcelánový žlučník*** – projev zánětu s depozity kalcia ve stěně. Žluč-

ník je nefunkční, cholecystektomie je vhodná.

- ***Rodinná anamnéza nádoru žlučníku v rodině*** – laboratorní a USG sledování je vhodné.
- ***Polypy žlučníku*** – polypy jsou většinou klinicky asymptomatické, některé jsou adenomové a mohou progredovat do karcinomu. Převážně jsou dobře identifikovatelné při ultrazvukovém vyšetření. Pokud velikosti přesahují 10 mm, jsou široce nasedající, měnící a zvětšující se, je vhodná cholecystektomie. Jinak sonograficky sledovat v půlročních až ročních intervalech.
- ***Žlučové cesty***
- ***Ulcerózní kolitida*** – bývá asociována s primární sklerotizující cholangitidou, prekancerózním stavem.
- ***Kongenitální cysty žlučovodů a choledochu*** – stav je většinou diagnostikován v dětském věku. Následkem chronických zánětlivých změn v rozšířených úsecích žlučových cest se navyšuje riziko maligní transformace v dospělém věku. Při sledování se uplatní cholestatické markery, USG vyšetření, v případech dynamiky MRCP a MDCT.
- ***Hepatitida C*** – rizikový faktor pro karcinom jater i nitrojaterních žlučových cest.

Závěr

Familiární karcinom pankreatu, Peutz-Jeghersův syndrom, hereditární pankreatitida jsou rizikové faktory, kdy je screening asymptomatických osob obhajitelný. Sledování je vhodné zahájit u osob nad 40 let nebo ve věku o 10 let nižším než nejmladší postižený rodinný příslušník v případě familiárního karcinomu. U Peutz-Jeghersova syndromu ve věku 25–30 let. Optimální frekvence screeningových vyšetření je jednou ročně [26]. Z vyšetřovacích metod má nejvyšší senzitivitu EUS. Jeho nevýhodou je cena, omezená dostupnost a invazivita. Příslibem je technologickým pokrokem se zlepšující senzitivita a specificita radiologických neinvazivních zobrazovacích metod (CT a MR). Optimálním screeningovým prostředkem by byl molekulární marker detekovatelný v krvi v časném stadiu karcinomů, takový však musí být teprve nalezen. I když v současnosti masový screening karcinomu pankreatu, žlučníku a žlučových cest s ohledem na diagnostické možnosti není vhodný, snaha o časnější diagnostiku je důležitá. I v dnešní situaci musí být klinik ostražitý, uvědomovat si dědičné i nedědičné rizikové faktory karcinomu pankreatu a žlučových cest u pacienta a v této souvislosti uváženě používat vhodné diagnostické metody, které má k dispozici.

Literatura

1. Nakao A, Harada A, Nonami T et al. Clinical significance of carcinoma invasion of the extrapancreatic nerve plexus in pancreatic cancer. Pancreas 1996; 12(4): 357–361.
2. Ariyama J, Suyama M, Satoh K et al. Imaging of small pancreatic ductal adenocarcinoma. Pancreas 1998; 16(3): 396–401.
3. Egawa S, Takeda K, Fukuyama S et al. Clinicopathological aspects of small pancreatic cancer. Pancreas 2004; 28(3): 235–240.
4. Steinberg W. The clinical utility of the CA 19-9 tumor-associated antigen. Am J Gastroenterol 1990; 85(4): 350–355.
5. Parra JL, Kaplan S, Barkin JS. Elevated CA 19-9 caused by Hashimoto's thyroiditis: review of the benign causes of increased CA 19-9 level. Dig Dis Sci 2005; 50(4): 694–695.
6. Pavai S, Yap SF. The clinical significance of elevated levels of serum CA 19-9. Med J Malaysia 2003; 58(5): 667–672.
7. Niederau C, Grendell JH. Diagnosis of pancreatic carcinoma. Imaging techniques and tumor markers. Pancreas 1992; 7(1): 66–86.
8. Kim JE, Lee KT, Lee JK et al. Clinical usefulness of carbohydrate antigen 19–9 as a screening test for pancreatic cancer in an asymptomatic population. J Gastroenterol Hepatol 2004; 19(2): 182–186.
9. Locker GY, Hamilton S, Harris J et al. ASCO 2006 update of recommendations for the use of tumor markers in gastrointestinal cancer. J Clin Oncol 2006; 24(33): 5313–5327.
10. DeWitt J, Devereaux B, Chriswell M et al. Comparison of endoscopic ultrasonography and multidetector computed tomography for detecting and staging pancreatic cancer. Ann Intern Med 2004; 141(10): 753–763.
11. Niederau C, Grendell JH. Diagnosis of pancreatic carcinoma. Imaging techniques and tumor markers. Pancreas 1992; 7(1): 66–86.
12. Goh BK, Tan YM, Chung YF. Utility of fusion CT-PET in the diagnosis of small pancreatic carcinoma. World J Gastroenterol 2005; 11(24): 3800–3802.
13. Yan L, McFaul C, Howes N et al. Molecular analysis to detect pancreatic ductal adenocarcinoma in high-risk groups. Gastroenterology 2005; 128(7): 2124–2130.
14. Nakashima A, Murakami Y, Uemura K et al. Usefulness of human telomerase reverse transcriptase in pancreatic juice as a biomarker of pancreatic malignancy. Pancreas 2009; 38(5): 527–533.
15. Lowenfels AB, Maisonneuve P, DiMagno EP et al. Hereditary pancreatitis and the risk of pancreatic cancer. International Hereditary Pancreatitis Study Group. J Natl Cancer Inst 1997; 89(6): 442–446.
16. Klein AP, Brune KA, Petersen GM et al. Prospective risk of pancreatic cancer in familial pancreatic cancer kindreds. Cancer Res 2004; 64(7): 2634–2638.
17. McFaul CD, Greenhalf W, Earl J et al. Anticipation in familial pancreatic cancer. Gut 2006; 55(2): 252–258.
18. Neglia JP, FitzSimmons SC, Maisonneuve P et al. The risk of cancer among patients with cystic fibrosis. Cystic Fibrosis and Cancer Study Group. N Engl J Med 1995; 332(8): 494–499.
19. Giardiello FM, Brensinger JD, Tersmette AC et al. Very high risk of cancer in familial Peutz-Jeghers Syndrome. Gastroenterology 2000; 119(6): 1447–1453.
20. Risch HA, McLaughlin JR, Cole DE et al. Population BRCA1 and BRCA2 mutation frequencies and cancer penetrances: a kincohort study in Ontario, Canada. J Natl Cancer Inst 2006; 98(23): 1694–1706.
21. Fuchs CS, Colditz GA, Stampfer MJ et al. A prospective study of cigarette smoking and the risk of pancreatic cancer. Arch Intern Med 1996; 156(19): 2255–2260.
22. Huxley R, Ansary-Moghaddam A, Berrington de González A et al. Type-II diabetes and pancreatic cancer: a meta-analysis of 36 studies. Br J Cancer 2005; 92(11): 2076–2083.
23. Stevens RJ, Roddam AW, Beral V. Pancreatic cancer in type 1 and young-onset diabetes: systematic review and meta-analysis. Br J Cancer 2007; 96(3): 507–509.
24. Chari ST, Leibson CL, Rabe KG et al. Probability of pancreatic cancer following diabetes: a population-based study. Gastroenterology 2005; 129(2): 504–511.
25. Lowenfels AB, Maisonneuve P, Cavallini G et al. Pancreatitis and the risk of pancreatic cancer. International Pancreatitis Study Group. N Engl J Med 1993; 328(20): 1433–1437.
26. Canto MI, Goggins M, Hruban RH et al. Screening for early pancreatic neoplasia in high-risk individuals: a prospective controlled study. Clin Gastroenterol Hepatol 2006; 4(6): 766–781.

Premalignní stavy tenkého střeva

Premalignant Conditions of the Small Bowel

Drastich P.

Klinika hepatogastroenterologie, IKEM, Praha

Souhrn

Premalignní stavy tenkého střeva se vyskytují zřídka a jejich včasná detekce je navíc obtížná. Přínosné jsou nové vyšetřovací modality, jako je kapslová endoskopie a dvoubalónková enteroskopie. Vhodným přístupem je dispenzarizace vysoce rizikových skupin nemocných. Duodenální adenomy patří mezi nejčastěji detekovatelné léze s možností endoskopického kurativního odstranění. Vzhledem k časté asociaci adenomů tenkého i tlustého střeva je provedení kolonoskopie nezbytné u všech nemocných s nálezem adenomu tenkého střeva. U mladých pacientů je nutno vyloučit familiární polypózy genetickým vyšetřením. Pacienti s celiakií jsou ohroženi vznikem non-hodgkinských lymfomů a adenokarcinomů. Pacienti s familiární adenomatózní polypózou jsou zatíženi vysokým rizikem vzniku ampulomů i jiných adenomů tenkého střeva. Mezi jedince s vyšším rizikem adenokarcinomu tenkého střeva patří i pacienti s dlouhodobým a komplikovaným průběhem Crohnovy choroby, pacienti s Peutz-Jeghersovým syndromem a nemocní s ileoanálním pouchem.

Klíčová slova

adenom tenkého střeva – celiakie – Peutz-Jeghersův syndrom – familiární adenomatózní polypóza – non-hodgkinský lymfom

Summary

Small intestinal dysplastic lesions are rare and difficult to detect before they progress to cancer. New investigative modalities, such as capsule endoscopy and double-balloon enteroscopy, are very promising in search for premalignant lesions. Screening patients at high-risk for small bowel neoplasia is the only sensible approach. Duodenal adenoma represents the most easily accessible tumors with the possibility of curative endoscopic resection. Due to the strong association of the small bowel and colonic adenomas, it is always necessary to perform colonoscopy. In young patients, the exclusion of familial polyposis by genetic testing is always mandatory. Patients with celiac disease are especially at risk of developing non-Hodgkin's lymphomas and adenocarcinomas. There is a high-risk of ampuloma and other adenomas in patients with familial adenomatous polyposis. Patients with prolonged and complicated course of Crohn's disease, Peutz-Jegher's syndrome and patients with ileoanal pouch have higher risk of adenocarcinoma of the small intestine.

Key words

small bowel adenoma – celiac disease – Peutz-Jeghers syndrome – familial adenomatous polyposis – non-Hodgkin's lymphoma

Autor deklaruje, že v souvislosti s předmětem studie nemá žádné komerční zájmy.

The author declare he has no potential conflicts of interest concerning drugs, products, or services used in the study.

Redakční rada potvrzuje, že rukopis práce splnil ICMJE kritéria pro publikace zasílané do biomedicínských časopisů.

The Editorial Board declares that the manuscript met the ICMJE "uniform requirements" for biomedical papers.

doc. MUDr. Pavel Drastich, Ph.D.
Klinika hepatogastroenterologie
IKEM, Praha
Vídeňská 1958/9
140 21 Praha 4
e-mail: padr@ikem.cz

Obdrženo/Submitted: 10. 9. 2013
Přijato/Accepted: 27. 9. 2013

Úvod

Tenké střevo představuje asi 75 % délky a až 90 % slizničního povrchu celého gastrointestinálního traktu. Dosud se uvádělo, že nádory se vyskytují v této oblasti poměrně zřídka a představují pouze 1–5 % nádorů celého gastrointestinálního traktu. Tyto údaje však mohou být nepřesné, protože byly založeny na výsledcích málo citlivých vyšetření tenkého střeva. CT je užitečné při odhalování extraluminálního nebo metastatického šíření nádorů, ale při detekci malých intraluminálních lézí a slizničního postižení je diagnostická výtěžnost CT menší než 20 %. S rozvojem nových vyšetřovacích metod zobrazujících tenké střevo přímo, ať už se jedná o push enteroskopii, dvoubalónkovou (double-balloon) enteroskopii nebo o kapslovou endoskopii (KE), došlo k výraznému nárůstu znalostí o četnosti výskytu benigních a maligních nádorů tenkého střeva včetně prekanceróz. Nádory tenkého střeva se vyskytují až u 6–8 % pacientů podstupujících vyšetření kapslovou endoskopií. Tento fakt svědčí o tom, že prevalence nádorů tenkého střeva mohla být až dosud významně podhodnocena [1].

Ve spektru nádorů tenkého střeva převažují v 60–75 % případů maligní nádory. Nejčastějším primárním nádorem tenkého střeva je adenokarcinom (35–50 %), karcinoid se vyskytuje ve 20–40 %, lymfomy představují cca 14 % nádorů a sarkomy 11–13 % [2]. Příznaky jsou často minimální, laboratorní testy nejsou přínosné a RTG vyšetření tenkého střeva je málo citlivé. Správná diagnóza bývá proto stanovena až opožděně, v průměru až po půl roce od první návštěvy lékaře, což přispívá k špatné prognóze těchto nemocných. Nádory tenkého střeva se nejčastěji vyskytují ve věku kolem 50–60 let, ale výsledky vyšetření při KE odhalily i významné množství nádorů ve věkové skupině pod 50 let.

Prekanceróza je definována jako stav, který předchází vzniku maligního nádoru. Cílem léčebného přístupu je pak logicky tento stav včas odhalit a pokud možno i odstranit. Vzhledem k malému výskytu malignit v tenkém střevě je naše úsilí zaměřeno především na rizikové skupiny nemocných.

Poměrně malá četnost maligních nádorů tenkého střeva je přičítána několika faktorům [3]. V tenkém střevě dochází k rychlé pasáži objemného tekutého obsahu, ve kterém je poměrně malé množství mikrobioty (dříve mikroflóra). V důsledku alkalického pH se tvoří méně karcinogenů pocházejících ze žluče i jiných zdrojů. V chymu jsou přítomny enzymy, jako je benzpyrén hydroláza, které dovedou některé karcinogeny zneškodnit. Tenké střevo je největší imunitní orgán v lidském těle s velkou produkcí imunoglobulinů, což umožňuje dosažení vysokého stupně imunologického dozoru. Ve sliznici tenkého střeva navíc dochází k rychlé proliferaci a obnově buněčných populací, a to ve svém důsledku působí proti maligní transformaci.

Na druhé straně mezi rizikové faktory nádorů tenkého střeva patří vyšší příjem živočišného tuku a proteinů, především soleného a uzeného masa. Na vliv kouření a alkoholu na maligní nádory tenkého střeva nejsou v literatuře jednotné názory.

Adenomy tenkého střeva

Adenomy představují asi třetinu všech benigních nádorů tenkého střeva. Progrese adenomů tenkého střeva od low-grade dysplazie po high-grade dysplazii je podobná jako u kolonických adenomů, proto se jedná o typický prekancerózní stav. Přibližně polovina adenomů se vyskytuje v proximální části tenkého střeva (duodenum a orální jejunum) a z převážné většiny jsou zcela asymptomatické. Duodenální adenomy představují nejčastěji zobrazitelné dysplastické léze tenkého střeva s možností jejich detekce ještě v rané fázi vývoje (low-grade dysplazie). Časné odhalení adenomu pak umožňuje včasnou endoskopickou léčbu. Prevalence duodenálních adenomů je nízká a jsou nalezeny u méně než 0,4 % všech pacientů podstupujících ezofagogastroduodenoskopii [4]. V diferenciální diagnóze je nutno zvážit fibroidní polypy, karcinoid, solitární polypy typu Peutz-Jeghers, gastrointestinální stromální tumory, žaludeční heterotopickou sliznici a brunneromy. Většina duodenálních adenomů je plošná nebo sesilní a vyskytují se v části D2 duodena.

I když je endoskopická slizniční resekce v duodenu brána jako rizikový výkon, představuje dnes metodu volby. Výzvou pro endoskopistu je tenká svalová vrstva a hojné cévní zásobení submukózy s rizikem perforace a krvácení. Navíc je duodenální sliznice vystavena působení žluči a pankreatické šťávy s vyšším rizikem pozdních perforací. Studie na malých souborech nemocných ukazují přijatelné riziko endoskopické léčby *en bloc* do průměru 20 mm a piecemeal přístupem u větších lézí [5]. Při následujícím endoskopickém vyšetření je reziduální adenomová tkáň popisována u 12–25 % pacientů. Nicméně další endoskopické ošetření je možné a představuje racionální přístup.

Familiární adenomatózní polypóza (FAP) se zárodečnou mutací v tumor supresorovém genu *APC* stejně jako *MYH* asociovaná polypóza jsou spojeny s vyšším rizikem duodenálních adenomů. Proto je vždy na místě, zvláště u mladých jedinců, na tuto skutečnost myslet. Riziko současného výskytu kolonických polypů se pohybuje od 21 do 73 % [6]. Z toho důvodu u všech nemocných s duodenálním adenomem následuje kolonoskopické vyšetření a k vyloučení vícečetných polypů tenkého střeva pak kapslová endoskopie. Jak již bylo uvedeno, nepřímá vyšetření tenkého střeva (RTG, CT, MR enterografie nebo enteroklýza) jsou v této indikaci málo citlivá.

Ampulární adenomy (ampulomy) reprezentují speciální případ duodenálních adenomů a představují asi 10 % všech duodenálních adenomů. Ampulární adenomy mohou být buď sporadické, typicky solitární, nebo se vyskytují jako součást hereditárních polypózních syndromů. Ve většině případů se jedná o asymptomatický nález, některé se mohou prezentovat jako biliární obstrukce či rekurentní pankreatitida. Tyto adenomy jsou typicky prekancerózní, a proto je nezbytná pravidelná endoskopická kontrola Vaterské papily u všech pacientů s FAP, a to vždy s použitím endoskopu s boční optikou (lateroskop). Léčbou volby je endoskopická ampulektomie, kterou je nutné zvážit před případnou chirurgickou léčbou. Komplikace spojené s endoskopickou ampulektomií se vyskytují u 9–20 % pacientů a zahrnují krvácení, akutní pankreatitidu, stenózu papily, cholangitidu a raritně i perforaci [7].

V aborálních částech tenkého střeva klesá výskyt adenomů a ke zlepšení zna-

losti o jejich výskytu v této lokalitě významně přispěla kapslová endoskopie. Toto vyšetření by mělo být provedeno u všech pacientů s FAP a pokročilými adenomy duodena (stadium III a IV Spigelmanovy klasifikace) [8]. Zatímco celkové riziko karcinomu duodena u nemocných s FAP nepřesahuje 5 %, ve skupině těžké duodenální adenomatózy (III. a IV. stupeň) dosahuje až 36 %.

Crohnova choroba

Riziko adenokarcinomu tenkého střeva je u pacientů s ileální formou Crohnovy choroby zvýšeno až 32krát ve srovnání s běžnou populací. Ale vzhledem k malému výskytu adenokarcinomu tenkého střeva v běžné populaci je absolutní riziko, i přes toto dramatické relativní navýšení, stále velmi nízké [9]. Crohnova choroba představuje výjimku v predilekční lokalizaci jinak proximálně uložených adenokarcinomů tenkého střeva. Mezi rizikové faktory patří mužské pohlaví, dlouhé trvání onemocnění, fistulující forma onemocnění, rozsáhlé postižení a anamnéza chirurgické resekce. Mechanizmus karcinogeneze je u nemocných s Crohnovou chorobou podobný mechanizmům vedoucím ke vzniku kolorektálního karcinomu u pacientů s ulcerózní kolitidou. Primární, chronicky probíhající zánětlivý proces vede k vzniku dysplastických změn a podporuje progresi do adenokarcinomu [10]. Kumulativní riziko adenokarcinomu tenkého střeva bylo v jedné studii 0,2 % v 10 letech a 2,2 % po 25 letech [11]. Praktické odhalení adenokarcinomu v terénu chronických zánětlivých změn je však velmi obtížné a často bývá až překvapením po chirurgické resekci. Nicméně je na místě biopsie stenotických úseků při endoskopickém vyšetření, a to vždy, pokud je to jen možné.

Ileoanální pouch

U nemocných po provedené proktokolektomii, ať už je to z důvodu ulcerózní kolitidy nebo familiární adenomatózní polypózy, s následně chirurgicky vytvořeným ileoanálním pouchem může dojít ke vzniku dysplastických změn ve sliznici tenkého střeva v oblasti pouche. Sliznice pouche se adaptuje do své nové role rezervoáru, což vede ke vzniku tří typů slizničních změn: 1. normální nebo mírně atrofická sliznice (typ A), 2. transientní atrofické změny s přechodnou středně těžkou a těžkou vilózní atrofií (typ B) a 3. trvalé atrofické změny s totální nebo subtotální vilózní atrofií provázené těžkou pouchitidou (typ C) [12]. Popisovaný typ C je v řadě studií provázen rizikem dysplastických změn. Další riziko dysplastických změn přestavuje současná přítomnost primární sklerotizující cholangitidy. Incidence dysplastických změn však zůstává stále nízká a v jedné prospektivní studii trvající šest let dosahovala pouze 0,7 % [13].

Celiakie

Celiakie neboli celiakální sprue (CS) je časté, celoživotní onemocnění postihující zejména tenké střevo. CS se vyskytuje u geneticky vnímavých jedinců, kde vyvolávajícím faktorem je bílkovina lepek. Duodenální a jejunální sliznice je u pacientů s floridní CS infiltrována leukocyty a následně strukturálně remodelována. Ve sliznici dochází ke zploštění klků a k hyperplazii krypt s následkem vzniku malabsorpčního syndromu. Ten se typicky projevuje průjmy, bolestí břicha a úbytkem hmotnosti. Popisované symptomy převládají především u dětských pacientů (kdy jsou spojeny s retardací růstu), zatímco latentní a asymptomatické formy CS se vyskytují častěji u jedinců dospělých. Počet nemocných v České republice se odhaduje na asi 40–50 000 (četnost 1 : 200–250), z nichž přibližně jen 10–15 % je vedeno v dispenzární péči a u většiny nemocných není nemoc vůbec diagnostikována [14]. V západních zemích se udává, že CS postihuje až 1 % populace. Diagnóza CS je založena na analýze histologického vzorku duodenální/jejunální biopsie a na přítomnosti cirkulujících protilátek proti gliadinu a protilátek proti endomysiu a tkáňové transglutamináze, která hraje nezastupitelnou úlohu při screeningu nemoci. Přes rostoucí poznatky role imunitního systému v patogenezi CS je léčba tohoto onemocnění stále založena na vyloučení lepku a jeho příbuzných bílkovin ze stravy pacientů (bezlepková dieta).

Řada studií prokazuje vyšší riziko lymfoproliferativních nádorů (LPN) u pacientů s CS. Riziko LPN klesá s časem po stanovení diagnózy celiakie, především v důsledku zahájení bezlepkové diety. Riziko se pak sice sníží, ale zůstává trvale zvýšené v porovnání s běžnou populací [15]. Pacienti s přetrvávající vilózní atrofií jsou i přes adekvátní léčbu zatíženi vyšším rizikem LPN ve srovnání s nemocnými, u kterých došlo k slizničnímu zhojení (Marsh skóre 0–1) [16]. Histologicky se jedná z převážné většiny o různé typy non-hodgkinských lymfomů (NHL). V jedné studii pocházející z USA bylo sledováno téměř 30 let 1 285 pacientů s celiakií. U těchto nemocných bylo nalezeno lymfoproliferativní onemocnění u 40 nemocných (3,1 %), z toho se u 33 jednalo o non-hodgkinský lymfom (2,6 %) [17]. Pacienti s CS nesou vyšší riziko všech typů NHL, ale riziko jednoho z nich (s enteropatií asociovaný T buněčný lymfom – EATL), který primárně postihuje tenké střevo, je specificky asociován s CS [18]. EATL byl recentně rozdělen na dva typy podle patologických a genetických vlastností. Typ I je obecně v silném vztahu s CS a CD3+CD56–CD8–fenotypem a typ II bez významného vztahu s CS a CD3+CD56+CD8+/–fenotypem [19]. EATL má špatnou prognózu s 5letým přežitím 11–20 %. Riziko NHL je zvýšeno u mužů a u jedinců, u nichž byla diagnostikována CS později během života (≥ 50 let věku) [17].

Kromě lymfomů je CS spojena s vyšším rizikem vzniku adenokarcinomu. Ve srovnání s běžnou populací je toto riziko 10–280krát vyšší. Adenokarcinom u CS bývá spojen s vyšší incidencí defektní korekce správného párování bází (mismatch repair) ve srovnání s nemocnými s adenokarcinomem tenkého střeva bez CS. Bývají nacházeny v časném období po stanovení diagnózy CS a mají lepší prognózu [20].

Vzhledem k vyššímu riziku maligních změn je racionální provádět u pacientů s CS vyšetření kapslovou endoskopií každých pět let a vždy při zásadní změně klinického průběhu.

Onemocnění s vyšším rizikem vzniků lymfomů v tenkém střevě

Mezi další rizikové faktory lymfomů tenkého střeva patří autoimunitní onemocnění, syndrom získané imunodeficience

(AIDS), dlouhotrvající imunosupresivní léčba (po transplantaci orgánů s nejvyšším rizikem po transplantaci tenkého střeva), Crohnova choroba, anamnéza radiační terapie a nodulární lymfoidní hyperplazie [21].

Familiární adenomatózní polypóza

Jedná se o autozomálně dominantní onemocnění podmíněné vrozenou mutací tumor-supresorového genu *APC*. Jeho produkt fyziologicky degraduje transkripční faktor β-katenin, který ovlivňuje buněčnou proliferaci. Narušení funkce APC proteinu vede ke vzniku mnohočetných (až stovek) adenomů především v kolon, ale i v jiných oblastech gastrointestinálního traktu, jako je duodenum a oblast Vaterské papily. Sporadické adenomy vznikají obdobně následnými mutacemi obou alel *APC* genu v jednotlivých somatických buňkách. Atenuovaná forma polypózy je charakterizována přítomností méně než 100 kolorektálních adenomů a pozdějším nástupem onemocnění. Bývá spojena s mutací N-terminální části *APC* genu. Asi u třetiny nemocných s klinickou diagnózou atenuované formy familiární adenomatózní polypózy (FAP) je *APC* gen intaktní a mutace postihuje oblast tzv. *MYH* genu. V anamnéze převážné většiny nemocných s FAP nalezneme výskyt polypů nebo nádoru tlustého střeva u příbuzných ve věku pod 40 let. Adenokarcinomy duodena a Vaterské papily představují častou příčinu úmrtí pacientů s FAP po provedené totální kolektomii. Proto je screening vždy na místě. Další údaje jsou uvedeny v kapitole Adenomy tenkého střeva.

Peutz-Jeghersův syndrom

Peutz-Jeghersův syndrom (PJS) je autozomálně dominantní choroba způsobená mutací tumor-supresorového genu *STK11(LKB1)*. Pro syndrom je charakteristická přítomnost velkého množství hamartomových polypů v gastrointestinálním traktu a mukokutánních melaninových pigmentací na rtu, bukální sliznici, v axilách, na prstech, víčkách, dlaních, v anogenitální oblasti. Histologicky jsou polypy charakterizovány proliferací hladké svaloviny vyrůstající z vrstvy muscularis mucosae s protáhlým a větveným tvarem. I když mezi nejčastější komplikace patří enteroragie, intususcepce, ileus nebo chronická anemizace, je syndrom spojen s vysokým kumulativním rizikem gastrointestinálních, gonadálních tumorů a nádorů prsu a pankreatu. Riziko vzniku nádorů tenkého střeva u pacientů s PJS je oproti zdravé populaci až 18krát vyšší. Kumulativní riziko vzniku jakékoliv malignity u nemocných s PJG ve věku 65 let dosahuje až 93 % [22]. Samotné hamartomy představují benigní nález, ale stromální elementy vytvářejí specifické prostředí, které podporuje dysplastické změny epitelu vedoucí až ke vzniku karcinomu [22]. Současný přístup spočívá v odhalování a odstraňování polypů o průměru nad 1–1,5 cm. Vyšetření tenkého střeva (KE, dvoubalónková enteroskopie, MR enterografie) se pak provádí každé dva roky.

Neurofibromatóza

Jedná se o jednu z nejčastějších autozomálně dominantních nemocí u lidí a dělí se na typ I a typ II. Podkladem onemocnění je mutace v tumor-supresorovém genu *NF1* (neurofibromin) – typ I a familiární mutace v genu *NF2* (typ II). Typ I (von Recklinghausenova nemoc) je spojen s vyšším rizikem vzniku karcinoidů, gastrointestinálních stromálních tumorů a adenomů zvláště duodena a Vaterské papily s možností maligního zvratu.

Závěr

Maligní i nemaligní léze v oblasti tenkého střeva se vyskytují poměrně zřídka. Nové vyšetřovací modality (kapslová endoskopie, double-balloon enteroskopie, MR a CT enterografie) umožňují kvalitnější diagnostiku časných neoplastických změn. V jejich odhalování se naše pozornost zaměřuje na pacienty s vyšším rizikem nádorového bujení. Pacienti s celiakií mají vyšší riziko adenokarcinomů i lymfomů a pacienti s Crohnovou chorobou, familiární adenomatózní polypózou a Peutz-Jeghersovým syndromem jsou pak zatíženi vyšším rizikem adenokarcinomu.

Literatura

1. Pennazio M. Small-intestinal pathology on capsule endoscopy: tumors. Endoscopy 2005; 37(10): 1008–1017.
2. Rustgi A. Small intestinal neoplasms. In: Feldman M, Friedman LS, Sleisenger MH (eds). Sleisenger and Fordtran's gastrointestinal and liver disease: pathophysiology, diagnosis, management. 7th ed. Philadelphia: Saunders 2002: 2169–2174.
3. Lowenfels AB. Why are small-bowel tumours so rare? Lancet 1973; 1(7793): 24–26.
4. Jepsen JM, Persson M, Jakobsen NO et al. Prospective study of prevalence and endoscopic and histopathologic characteristics of duodenal polyps in patients submitted to upper endoscopy. Scand J Gastroenterol 1994; 29(6): 483–487.
5. Alexander S, Bourke MJ, Williams SJ et al. EMR of large, sessile, sporadic nonampullary duodenal adenomas: technical aspects and long term outcome (with videos). Gastrointest Endosc 2009; 69(1): 66–73.
6. Genta RM, Feagins LA. Advanced precancerous lesions in the small bowel mucosa. Best Pract Res Clin Gastroenterol 2013; 27(2): 225–233.
7. Patel R, Varadarajulu S, Wilcox CM. Endoscopic ampullectomy: techniques and outcomes. J Clin Gastroenterol 2012; 46(1): 8–15.
8. Spigelman AD, Williams CB, Talbot IC et al. Upper gastrointestinal cancer in patients with familial adenomatous polyposis. Lancet 1989; 2(8666): 783–785.
9. Canavan C, Ambrams KR, Mayberry J. Meta-analysis: colorectal and small bowel cancer risk in patients with Crohn's disease. Aliment Pharmacol Ther 2006; 23(8): 1097–1104.
10. Sigel JE, Petras RE, Lashner BA et al. Intestinal adenocarcinoma in Crohn's disease: a report of 30 cases with a focus on coexisting dysplasia. Am J Surg Pathol 1999; 23(6): 651–655.
11. Palascak-Juif V, Bouvier AM, Cosnes J et al. Small bowel adenocarcinoma in patients with Crohn's disease compared with small bowel adenocarcinoma de novo. Inflamm Bowel Dis 2005; 11(9): 828–832.
12. Veress B, Reinholt FP, Lindquist K et al. Prospective studies of the mucosa of the ileoanal pouch. Gastroenterology 1995; 108(3): 953–954.
13. Nilubol N, Scherl E, Bub DS et al. Mucosal dysplasia in ileal pelvic pouches after restorative proctocolectomy. Dis Colon Rectum 2007; 50(6): 825–831.
14. Frič P, Keil R. Celiakie pro praxi. Med Praxi 2011; 8(9): 354–359.
15. Elfström P, Granath F, Ekström SK et al. Risk of lymphoproliferative malignancy in relation to small intestinal histopathology among patients with celiac disease. J Natl Cancer Inst 2011; 103(5): 436–444.
16. Lebwohl B, Granath F, Ekbom A et al. Mucosal healing and risk for lymphoproliferative malignancy in celiac disease. Ann Intern Med 2013; 159(3): 169–175.
17. Leslie LA, Lebwohl B, Neugut AI et al. Incidence of lymphoproliferative disorders in patients with celiac disease. Am J Hematol 2012; 87(8): 754–759.
18. Al-toma A, Verbeek WH, Mulder CJ. The management of complicated celiac disease. Dig Dis 2007; 25(3): 230–236.
19. Malamut G, Chandesris O, Verkarre V et al. Enteropathy associated T cell lymphoma in celiac disease: a large retrospective study. Dig Liver Dis 2013; 45(5): 377–384.
20. Potter DD, Murray JA, Donohue JH et al. The role of defective mismatch repair in small bowel adenocarcinoma in celiac disease. Cancer Res 2004; 64(19): 7073–7077.
21. Domizio P, Owen RA, Shepherd NA et al. Primary lymphoma of the small intestine. A clinicopathological study of 119 cases. Am J Surg Pathol 1993; 17(5): 429–442.
22. Arber N, Moschkowitz M. Small bowel polyposis syndromes. Curr Gastroenterol Rep 2011; 13(5): 435–441.

Prekancerózy tlustého střeva

Premalignancies of Colon

Šachlová M.

Gastroenterologické oddělení, Masarykův onkologický ústav, Brno

Souhrn

Nejčastější prekancerózní léze kolorektálního karcinomu představují sporadické adenomy. Tubulární a tubulovilózní s mírnou dysplazií jsou považovány za benigní léze, adenomy vilózní představují již nádory s nejistým biologickým chováním. V posledních letech je pozorován prokazatelný nárůst plochých lézí v proximálním střevu. Přesnost a výtěžnost kolonoskopie do značné míry závisí na dobré přípravě, pečlivém prohlížení střeva a také na použití nových a kvalitnějších přístrojů. Jako indikátor kvality screeningové kolonoskopie se používá tzv. adenoma detection rate. V textu jsou ve stručnosti popsány možnosti endoskopického a chirurgického řešení prekanceróz. V ČR je účast ve screeningovém programu nízká. Tato situace by se mohla změnit připravovaným adresným zvaním klientů. Populace s genetickým nebo familiárním rizikem je vyšetřována podle doporučených postupů pro osoby se zvýšeným rizikem.

Klíčová slova

adenomatózní polyp – screening – klinická praxe

Summary

The most common premalignant lesions of colorectal carcinoma include sporadic adenomas. Tubular and tubulovillous adenomas with mild dysplasia are considered benign lesions, while villous adenomas represent tumors with uncertain biological behavior. In recent years, demonstrable growth of flat lesions in the proximal intestine has been seen. Precision and yield of colonoscopy depends to some extent on good preparation, careful screening of intestine and use of new instruments of better quality. As an indicator of screening colonoscopy quality, the so-called adenoma detection rate is used. The text briefly describes options of endoscopic and surgical resolving of premalignancies. In the Czech Republic, attendance in the screening program is low, which could be changed by prepared addressed invitations of clients. The population with a genetic or familiar risk is examined according to recommended procedures intended for increased-risk persons.

Key words

adenomatous polyp – screening – clinical practice

Autorka deklaruje, že v souvislosti s předmětem studie nemá žádné komerční zájmy.

The author declares she has no potential conflicts of interest concerning drugs, pruducts, or services used in the study.

Redakční rada potvrzuje, že rukopis práce splnil ICMJE kritéria pro publikace zasílané do biomedicínských časopisů.

The Editorial Board declares that the manuscript met the ICMJE "uniform requirements" for biomedical papers.

MUDr. Milana Šachlová, Ph.D., CSc.
vedoucí lékař
Gastroenterologické oddělení
Masarykův onkologický ústav
Žlutý kopec 7
656 53 Brno
e-mail: sachlova@mou.cz

Obdrženo/Submitted: 26. 8. 2013
Přijato/Accepted: 13. 10. 2013

Pod pojmem **prekancerózní stav** rozumí současná literatura patologický proces, který se projevuje chronickou iritací tkáně a nevykazuje přítomnost větších strukturálních a cytologických nepravidelností. Prekancerózní stav představují idiopatické střevní záněty (inflammatory bowel disease – IBD). Jak u pacientů s Crohnovou nemocí, tak u pacientů s ulcerózní kolitidou je známo zvýšené riziko nádorů, které roste s délkou trvání nemoci a s jejím anatomickým rozsahem. V případě Crohnovy nemoci se nádory vyskytují predilekčně v tlustém střevu a terminálním ileu. U pacientů s ulcerózní kolitidou se nádory vyvíjejí v tlustém střevu. Jako zvlášť rizikový faktor se uvádí kombinace ulcerózní kolitidy a primární sklerotizující cholangitidy. Pacienti s IBD mají i vyšší riziko extraintestinálních malignit.

Prekancerózní léze naproti tomu představují ohraničená ložiska tkáňových změn, jejichž základem jsou známky nádorové transformace buněk, které je možné mikroskopicky zachytit jako cytologické a strukturální nepravidelnosti. Cytologické nepravidelnosti značí jednak změněný nukleo/cytoplazmatický poměr se zvětšením buněčného jádra a redukcí cytoplazmy, jednak změny na úrovni buněčného jádra, kam patří změna tvaru buněčných jader, celkové zvětšení velikosti jádra a zhrubnutí jeho heterochromatinové kresby. Jako spolehlivý znak nádorové transformace je přijímán nález atypických mitóz [1]. Z reprezentativního vzorku tkáně je možné hodnotit strukturální nepravidelnosti. Kombinace cytologických a strukturálních změn je obvykle závažný stav a označuje se termínem intraepiteliální neoplazie (dysplazie). Za určitých okolností je možné zachytit zmnožení určitého typu buněk bez cytologických nepravidelností. Pak hovoříme o hyperplazii. V současné době se používá Vídeňská klasifikace neoplazií (tab. 1) [1,2].

Tab. 1. Vídeňská klasifikace neoplazií gastrointestinálního traktu [1,2].

Kategorie 1	nález negativní ve smyslu dysplazie/neoplazie
Kategorie 2	nález nejednoznačný ve smyslu dysplazie/neoplazie
Kategorie 3	neinvazivní neoplazie mírného stupně (low-grade dysplazie)
Kategorie 4a	adenom/dysplazie těžkého stupně (high-grade, severe dysplasia)
Kategorie 4b	neinvazivní karcinom (carcinoma *in situ*)
Kategorie 4c	nález suspektní z invazivního maligního nádoru
Kategorie 5a	intramukózní karcinom – invazivní růst nádoru do lamina propria mucosae
Kategorie 5b	nádor invadující do submukózy nebo hlubších vrstev stěny střeva

Zdaleka nejčastější prekancerózní lézi kolorektálního karcinomu (colorectal cancer – CRC) představují sporadické **adenomy**. Makroskopicky se jedná o stopkaté, přisedlé (sesilní) a plošné až vhloubené léze, které se manifestují jako různě rozsáhlé slizniční nerovnosti. Mikroskopicky vykazují buňky adenomů vždy obraz dysplazie, histologicky se adenomy dělí podle převažující komponenty na tubulární, vilózní a tubulovilózní. Zvláštní jednotku představuje tzv. **pilovitý adenom** (serrated adenoma), který svým uspořádáním připomíná hyperplastický polyp, cytologicky však jeho výstelka vykazuje přítomnost rozsáhlých dysplastických změn. Zatímco adenomy, tubulární a tubulovilózní s mírnou dysplazií představují benigní léze, adenomy vilózní, které mají obsahovat nejméně 80 % vilózní komponenty, představují již nádory s nejistým biologickým chováním. Léze vykazující těžké dysplastické změny jsou v TNM klasifikaci hodnoceny jako *in situ* karcinomy, v kategorii T se kódují jako pTis. V mikroskopickém obraze je dobře znám pojem tzv. pseudoinvaze do stopky polypů, která se od pravé invaze odlišuje absencí stromální reakce. V případě plošných lézí je vzácně možné zachytit dysplastické změny i v jediné kryptě (tzv. unikryptální adenom), jehož záchyt bývá častější u pacientů s familiární polypózou [1].

Odhaduje se, že 85 % kolorektálních karcinomů jsou sporadické nádory a přibližně 25 % jsou nádory familiární nebo hereditární. Pojem familiární znamená opakovaný výskyt nádoru v rodině způsobený většinou environmentálními faktory nebo dosud neznámými **genetickými** faktory. V případě hereditárních nádorových onemocnění je genetická příčina známa. Tradičně se ve vývoji kolorektálního karcinomu uznává sekvence adenom-karcinom. Sporadické CRC se vyvíjejí jako následek akumulace získaných somatických mutací v několika genech, stejných jako u hereditárních CRC. Frekvence mutací však sama o sobě nemůže vysvětlit množství genetických alterací v tumoru. Proto se předpokládá, že prerekvizitou v časné karcinogenezi je destabilizace genomu, ke které může dojít několika způsoby. Dále je známo, že ne všechny adenomy se vyvinou v karcinom. Zároveň ne vždy jsou u postižených detekovány mutace v genech s vysokou penetrací. Hlavní výzkumný úkol je tedy nalézt definici adenomu s vysokým rizikem transformace. Identifikací kauzálních genů však celý proces nekončí, neboť je nutné definovat nejen jejich funkci, ale i jejich interakce v rámci signálních drah a zapojení do mechanizmů transformace buňky v buňku nádorovou [3].

Podezření na **hereditární formu** nádorového onemocnění by mělo vzniknout, jestliže je v rodině zaznamenán opakovaný výskyt nádoru v několika generacích, více nádorů u jedince nebo jedinců či výskyt nádoru v mladém věku. Takové rodiny by měly být odeslány na oddělení lékařské genetiky. Pro diagnostiku a indikaci k vyšetření zodpovědných genů jsou u některých hereditárních forem nádorů definována specifická kritéria, např. pro familiární adenomatózní polypózu (familial adenomatous polyposis – FAP) nebo hereditární nepolypózní kolorektální karcinom (hereditary non-polyposis colorectal cancer – HNPCC) [4,5]. Odhadovaná empirická rizika dle rodinné anamnézy ukazuje tab. 2 [6].

Ze současných poznatků vyplývá, že jsou rozdíly mezi výskytem prekance-

róz v proximální či distální části tlustého střeva. Za rozmezí je pokládána lienální flexura. Vžily se termíny **distální a proximální, pravostranná a levostranná** část tlustého střeva. Rozdíly jsou podmíněny jednak anatomií, rozdílným cévním zásobením, ale také rozdíly v genetické výbavě střevních buněk. Vnitřní prostředí proximální části kolon je zásadně jiné než v distální části. Fermentativní a následně mutagenní procesy probíhající v lumen proximální části tlustého střeva jsou významně ovlivněny metabolizmem žlučových kyselin, produkcí mastných kyselin o krátkém řetězci a odlišnými enzymatickými systémy kolonizujících bakterií. V proximální polovině jsou častější velké hladké a pilovité nepolyploidní léze a velké hyperplastické polypy a do stran se šířící neoplazie. V distální části kolon jsou častější polypoidní pilovité léze a adenomy. Zatímco vpravo je střevní obsah řídký, sliznice je často překryta tekutým ulpívajícím povlakem, v distální části je střevní obsah většinou konzistentní a snadno odstranitelný z povrchu. To činí nepolypoidní ploché proximální léze snadno přehlédnutelné, naopak častější polypoidní léze v distální části jsou nápadné.

Dle literárních údajů se až 90 % karcinomů vzniklých z plochých lézí nevyvíjelo přes adenom. Předpokládá se až 3krát rychlejší růst a schopnost rychlého vývoje metastáz i při velmi malém primárním tumoru. Z plochých pilovitých lézí vzniká 15–20 % proximálních karcinomů. V současné době je pozorován v ekonomicky vyspělých zemích prokazatelný nárůst výskytu plochých lézí v proximálním střevě, zatímco v rozvojových zemích přibývá distálních karcinomů. Proto narůstá význam kolonoskopie jako metody schopné odhalit karcinomy v časném stadiu a rozpoznat prekancerózy [7].

Efektivita kolonoskopie je závislá na dokonalé přípravě k vyšetření a velký význam má zkušenost i pečlivost vyšetřujícího. Hledáme změny barvy, změny cévní kresby (vascular pattern), nerovnost sliznice.

Změny architektury slizničního epitelu (pit pattern) jsou všeobecně hodnoceny dle klasifikace navržené prof. Kudo z Japonska. Smyslem je rozlišit mezi non-neoplastickou a neoplastickou lézí a posoudit rizika malignity před vlastní léčbou [8].

Tab. 2. Odhadovaná empirická rizika dle rodinné anamnézy.

Populační riziko	2 %
Příbuzný 1. stupně s dg. CRC pod 45 let	5× (10 %)
Příbuzný 1. stupně s dg. CRC nad 45 let	3× (6 %)
Příbuzný 1. a 2. stupně v linii s dg. CRC	4× (8 %)
Oba rodiče s CRC	5× (11 %)
Dva příbuzní 1. stupně v linii s CRC	8× (17 %)
Tři příbuzní 1. stupně v linii s CRC	25× (50 %)

Za hlavní indikátor kvality detekce neoplazií je v současnosti považována dostatečná detekce adenomů při screeningové kolonoskopii. Používá se termín **adenoma detection rate**, což znamená při screeningové kolonoskopii detekovat 25 % adenomů u mužů a 15 % u žen nad 50 let [9].

Je známo, že po odstranění všech polypů může vzniknout karcinom dříve, než by odpovídalo představám o rychlosti kancerogeneze. Vžil se termín **intervalový karcinom**. Některé z nich vznikají z endoskopicky přehlédnutých lézí, jiné mohou vznikat *de novo* kancerogenezí bez stadia adenomu, případně zrychlenou kancerogenezí u geneticky predisponovaných jedinců. Největší riziko intervalového karcinomu mají pacienti vyšetření endoskopistou s nejnižším adenoma detection rate [10]. Záchyt adenomů také zvyšuje pečlivé prohlížení sliznice střeva při vytahování přístroje. Optimální se jeví vytahovací čas kolem 10 min, neboť endoskopující s průměrným **časem prohlížení střeva** 10 min má až o 11 % vyšší adenoma detection rate než endoskopující s prohlížecím časem 6 min. Prodlužování prohlížecího času nad 10 min již nevede k dalšímu zlepšení [11]. Přínosné může být také polohování pacienta během výkonu. Dnes máme k dispozici stále nové a kvalitnější přístroje, např. kolonoskop s tzv. **NBI zobrazením** (Narrow Band Imaging) zvyšuje adenoma detection rate a detekuje více plochých a pravostranných lézí [12]. Nezbytná je však kvalitní očista střeva – viz dále.

V posledních letech se také často diskutuje o tom, zda je nutné histologicky vyšetřit všechny polypy. To je možné za předpokladu přesného makroskopického zhodnocení ze strany endoskopujícího lékaře. K rozlišení neoplastické a hyperplastické léze slouží autofluorescence i NBI zobrazení [13].

Před zahájením kolonoskopie musí pacient projít **přípravou k vyprázdnění** tlustého střeva, která může být pro někoho nepříjemná. U nemocných užívajících preparáty železa je doporučeno jejich vynechání sedm dní před výkonem. Tři dny před kolonoskopií je potřeba vyloučit zbytkovou stravu (zrníčka, šlupky) a nemocní trpící zácpou by měli mít 2–3 dny tekutou stravu. Existuje množství preparátů k vyprázdnění střev, ale žádný není ideální pro všechny nemocné. Nejčastěji se používá laváž 3–4 l izoosmolárního elektrolytového roztoku s polyetylenglykolem (Fortrans), který je osmoticky vyvážený, a proto bezpečný i u nemocných s kardiálním, jaterním a renálním onemocněním. Přípravek lze vypít nebo podávat nazogastrickou sondou v předvečer vyšetření rychlostí asi 1 l za hod. U nemocných, kteří přípravek netolerují, lze použít makrogolový roztok s askorbátovou komponentou (Moviprep), ale roztok je hyperosmolární. Hyperosmolární je i roztok picosulfátu sodného. Výhodou použití fosfátového roztoku je jeho malé množství, takže je lépe tolerován, nevýhodou je větší riziko dehydratace a elektrolytové dysbalance. Je kontraindikován u nemocných s renální nebo kardiální insuficiencí, jaterním onemocněním s ascitem, kde je riziko arytmií. Dále jeho rizikem je vznik aftózních slizničních lézí, které mohou

způsobit chybnou diagnózu [14]. Jinou možností je vyprázdnění s roztokem $MgSO_4$. K sigmoideoskopii je možno použít mikroklyzma např. hypertonickým roztokem sorbitolu a docusatu s laxativním účinkem (Yal).

Základní endoskopickou terapii představuje **polypektomie**, stopkaté polypy jsou odstraněny tak, že je stopka polypu zachycena diatermickou kličkou a prořezaná aplikací proudu. Snesený polyp je vytažen na histologické zpracování. Ve vybraných případech je možné místo po polypektomii označit **tetovází**, což má význam pro případné další chirurgické řešení. Velké polypy je možné odstranit pomocí naložení smyčky tzv. **endoloop**. Pokud po polypektomii nastane krvácení, je možné naložit klipy. U velkých polypů a rizikových pacientů je vhodné chirurgické zázemí. Odstraněný polyp se histologicky vyšetří, důležitý je popis případné neoplastické infiltrace a vzdálenost řezu, hodnotí se hloubka invaze a vztah k muscularis mucosae. Nejsou-li tzv. Morsonova kritéria splněna, je indikována následná chirurgická resekce.

Správné technické provedení polypektomie je nezbytné ke snížení incidence intervalových karcinomů a recidiv polypů. Často používané snesení polypů bioptickými kleštěmi je někdy neadekvátní [15].

Endoskopická mukózní resekce (EMR)

EMR se provádí tak, že se aplikuje injekce speciálního obarveného roztoku do submukózy a tím se vytvoří kolekce tekutiny oddělující lézi od lamina muscularis propria. Pokud není přítomna hluboká submukózní invaze, je léze vyzdvižena do tvaru pseudopolypu, označuje se jako lifting. Nepřítomnost „liftingu" je považováno za kontraindikaci EMR. Je snaha vše odstranit najednou *en bloc*, protože dochází k nižšímu procentu recidiv a umožňuje to lépe zhodnotit radikalitu výkonu. Takto je možné kličkou odstranit léze, které mají až 20 mm v průměru. Větší léze je nutné odstranit po částech tzv. piece-meal technikou, kdy je však riziko recidiv až ve 23 %. Proto jsou nezbytné endoskopické kontroly, případně ošetření recidivy argonovou plazmakoagulací [16,17].

Komplikace

Při diagnostické kolonoskopii jsou vzácné. Po polypektomii se vyskytuje až v 2,9 % krvácení, v 1,1 % jsou krvácení závažná, vyžadující krevní transfuze, hospitalizaci nebo chirurgický zákrok. Asi v 1,5 % dochází ke krvácení bezprostředně po výkonu, ale může nastat i pozdní krvácení až za dva týdny po polypektomii, příčinou je nejčastěji odlučování koagul [18]. Riziko krvácení zvyšuje věk nad 65 let, antikoagulační terapie, kardiovaskulární onemocnění a velikost polypu [19,20]. Polypektomie pacientů s antikoagulační léčbou je považována za vysoce rizikový výkon. Doporučuje se přerušit užívání warfarinu 3–5 dní před výkonem bez podávání heparinu. Toto opatření se týká pacientů po žilní trombóze, s fibrilací síní bez onemocnění chlopní, náhradou chlopně bioprotézou a mechanickou náhradou chlopně. Pacientům s vysokým rizikem trombembolické nemoci (fibrilace síní s mechanickou náhradou chlopně, mechanická náhrada mitrální chlopně, mechanická náhrada u pacientů s trombembolií) je možné vysazení warfarinu za současného podávání heparinu [18]. Salicyláty je vhodné vysadit týden před zákrokem. V důsledku hypoxemie mohou nastat kardiorespirační komplikace, bakteriemie je až v 10 %. Pneumatická perforace v pravém tračníku je popisována při enormní insuflaci, perforace nejčastěji užitím nepřiměřené síly během zavádění. Výrazně rizikovější z hlediska perforace jsou pacienti s pokročilou divertikulózou, adhezemi po operacích, floridními střevními záněty. Perforace je popisována u 0,04–2,1 % polypektomií a je způsobena poškozením střevní stěny polypektomickou kličkou nebo tepelnou nekrózou v místě polypektomie.

Syndrom koagulovaného střeva se projevuje obvykle za 6 hod až 5 dní a vyznačuje se bolestí břicha, někdy teplotou, leukocytózou, tachykardií, projevy lokalizovaného peritoneálního dráždění.

Po polypektomii velkých, vícečetných nebo složitě odstranitelných polypů a u starších a rizikových nemocných je vhodná 24hodinová hospitalizace.

Chirurgická léčba prekanceróz tlustého střeva a konečníku je závislá na vzdálenosti patologického procesu od anu a na velikosti postižení. Léze postihující tračník a orální část konečníku se operuje laparotomickým, event. laparoskopicky asistovaným přístupem. Lokalizace se značí předoperačně tetováží Spot®, peroperačně palpací, případně peroperačně provedenou kolonoskopií randez-vous technikou. V úvahu přichází klínovitá excize patologického procesu ve zdravé sliznici s následnou suturou defektu, event. segmentální resekce části tlustého střeva s následným obnovením pasáže sešitím tračníku konec ke konci. Léze postihující aborální část rekta je možné řešit endoskopicky metodou transrektální endoskopické mikrochirurgie (TEM). Limitující pro operační rektoskop jako nástroj pro transrektální endoskopickou mikrochirurgii je vzdálenost od anodermální linie, průměr rekta, tvar exkavace kosti svaté a výraznost rektálních řas a samozřejmě velikost postižení. Za příznivých anatomických podmínek lze 4 cm silným tubusem tvořícím pracovní kanál pro optiku a nástroje dosáhnout do 20 cm od anodermální linie. Pomocí operačního rektoskopu je možné odstranit i cirkulární polyp s následnou endoskopicky provedenou suturou konečníku koncem ke konci. Technická proveditelnost zákroku operačním rektoskopem v závislosti na velikosti postižení je nutné hodnotit individuálně a nelze stanovit paušálně hraniční velikost. Je rozdíl mezi endoluminálně rostoucími polypy a plošně přisedlými polypy. Jedná-li se o prekancerózu, tedy stadium Tis s vyloučením angioinvaze, je dostatečně radikálním výkonem transmurální resekce postižené části rekta ve zdravé tkáni [21].

Po odstranění polypů je pacient **dispenzarizován**. Nyní je tendence spíše k prodloužení dispenzárního intervalu u pacientů s nízkým rizikem. Zvýšené riziko rekurence je při nálezu pokročilého adenomu, více než tří adenomů a věku nad 60 let [22]. Každé doporučení však musí být přísně individuální s přihlédnutím k biologickému věku, komorbiditám, rodinné anamnéze. Ani mezi experty není shoda, zda po kolonoskopii s nedostatečným vyprázdněním se má

vyšetření zopakovat nebo zkrátit dispenzární interval. Lebwohl et al uvádějí 42 % přehlédnutých adenomů a 27 % přehlédnutých pokročilých adenomů při kolonoskopii se suboptimální přípravou, proto doporučuje do jednoho roku vyšetření zopakovat [23]. Návrh doporučení je předložen v tab. 3 [24,25].

Tab. 3. Doporučené dispenzární kontroly [24,25].

Bez polypu	10 let
Hyperplastický levostranný polyp	10 let
1–2 tubulární adenomy < 10mm	5–10 let
3 a více tubulárních adenomů	3 roky
Tubulární adenom ≥ 10mm	3 roky
Vilózní adenom (≥ 25 %)	3 roky
Adenom s těžkým stupněm dysplazie	3 roky
≥ 10 adenomů	< 3 roky
Resekce po částech (piecemeal)	2–3 měsíce
Karcinom	1 rok
Serrated adenom – polypóza	1 rok
Serrated adenom – dysplazie/≥ 10mm	3 roky
Serrated adenom – bez dysplazie/< 10mm	5 let

Závěr

Záchyt onkologického onemocnění v časném klinickém stadiu nebo ještě lépe ve fázi prekancerózy výrazně zvyšuje naději na dobrý výsledek léčby a na dlouhodobé přežití. Dostupná data o kolorektálním karcinomu nejsou zatím příliš povzbudivá. Většina pacientů přichází ve stadiu III nebo IV. **Národní program screeningu** byl v ČR zahájen v roce 2000, iniciálně s využitím guajakového testu na okultní krvácení. Od té doby prošel program významnými změnami, máme k dispozici anonymizovaný registr, byla zavedena primárně screeningová kolonoskopie od 55 let, používají se nové typy imunologických testů na okultní krvácení. Endoskopická pracoviště zapojená do screeningu musí splňovat kritéria kvality. V současné době je účast obyvatel ve screenigovém programu 25 %, k významnému snížení mortality na kolorektální karcinom je potřeba účast alespoň zdvojnásobit [26]. V letošním roce má být zahájena masivní mediální kampaň a zejména adresné zvaní [27]. Navzdory standardizovaným postupům existují v ČR velké regionální rozdíly v pokrytí populace screeningovým vyšetřením. Velké rezervy tedy existují i v organizaci péče. Nesmíme také opomíjet primární prevenci. ČR vykazuje vysokou spotřebu alkoholu na jednoho obyvatele, výrazně narůstá prevalence obezity a též roste počet kuřáků. Pokud nedojde k razantní změně, lze očekávat nárůst počtu onkologických pacientů se všemi společenskými i finančními důsledky.

Doporučení pro praxi

Screening

1. Klient ve věku od 50–54 let má právo na bezplatný test na okultní krvácení 1krát ročně, test dostane u svého praktického lékaře nebo gynekologa. Při pozitivitě následuje kolonoskopie.
2. V 55 letech si může klient zvolit test na okultní krvácení 1krát za dva roky nebo primární screeningovou kolonoskopii. V případě negativní kolonoskopie je další vyšetření provedeno za 10 let (www.kolorektum.cz).

Vyšetření osob s familiárním rizikem [28]

1. Při postižení jednoho příbuzného kolorektálním karcinomem (CRC) 1. stupně nebo adenomovými polypy ve věku pod 60 let nebo dvou příbuzných CRC 1. stupně jakéhokoliv věku – kolonoskopie v 5letém intervalu od 40 let věku či od věku o 10 let nižšího, v němž byla stanovena diagnóza nejčasnějšího CRC v rodině.
2. Při postižení jednoho příbuzného CRC 1. stupně ve věku 60 let a vyšším nebo dvou příbuzných CRC 2. stupně – program průměrného rizika od věku 40 let.
3. Při postižení jednoho příbuzného CRC 2. stupně nebo jakéhokoliv počtu příbuzných CRC 3. stupně (prarodiče, bratranci a sestřenice) – program jako u osob s průměrným rizikem.

Indikace ke konzultaci na oddělení lékařské genetiky [4,5]

1. Jestliže je v rodině zaznamenán opakovaný výskyt nádoru v několika generacích, více nádorů u jedince nebo jedinců či výskyt nádoru v mladém věku.
2. Pro diagnostiku a indikaci k vyšetření odpovědných genů jsou u některých hereditárních forem nádorů definována specifická kritéria, např. FAP nebo HNPCC.

Literatura

1. Jirásek T. Histomorfologický obraz prekanceróz. In: Černoch J et al (eds). Prekancerózy v trávicím traktu. 1. vyd. Praha: Grada 2012: 45–70.
2. Schlemper RJ, Riddell R, Kato Y et al. The Vienna classification of gastrointestinal epithelial neoplasia. Gut 2000; 47(2): 251–255.
3. Kohoutová M. Genové změny v prekancerózách. In: Černoch J et al (eds). Prekancerózy v trávicím traktu. 1. vyd. Praha: Grada 2012: 27–40.
4. Plevová P, Novotný J, Šachlová M et al. Hereditární nepolypózní kolorektální karcinom. Klin Onkol 2009; 22 (Suppl): S12–S15.
5. Plevová P, Štekrtová J, Kohoutová M et al. Familiární adenomatózní polypóza. Klin Onkol 2009; 22 (Suppl): S16–S19.
6. Hodgson SV, Foulkes WD, Eng Ch et al. A Practical Guide to Human Cancer Genetics. Cambridge University Press 2007.
7. Černoch J. Klasifikace slizničních změn. In: Černoch J et al (eds). Prekancerózy v trávicím traktu. 1. vyd. Praha: Grada 2012: 125–147.
8. Kudo SE, Lambert R, Allen JI et al. Nonpolypoid neoplastic lesion of colorectal mucosa. Gastrointest Endosc 2008; 68 (4 Suppl): S3–S47.
9. Rex DK, Bond JH, Winawer S et al. Quality in the technical performance of colonoscopy and the continous quality improvement process of colonoscopy: recomendations of the U.S.Multi-Society Task Force on Colorectal Cancer. Am J Gastroenterol 2002; 97(6): 1296–1308.
10. Kaminski MF, Regula J, Kraszewska E et al. Quality indicators for colonoscopy and the risk of interval cancer. N Engl J Med 2010; 362(19): 1795–1803.
11. Barclay RL, Vicari JJ, Doughty AS et al. Colonoscopic withdrawal times and adenoma detection during screening colonoscopy. N Engl J Med 2006; 355(24): 2533–2541.

12. Rastogi A, Early DS, Gupta N et al. Randomized, controlled trial of standard-definition white-light, high-definition white-light and narrow-band imaging colonoscopy for the detection of colon polyps and prediction of polyp histology. Gastrointest Endosc 2011; 74(3): 593–602.
13. Sato R, Fujiya M, Watari J et al. The diagnostic accuracy of high-resolution endoskopy, eutofluorescence paging and narrow band paging for differentially diagnosing colon adenoma. Endoscopy 2011; 43(10): 862–868.
14. Zádorová Z. Kolonoskopie. Doporučený postup endoskopického vyšetření tlustého střeva. Čes a Slov Gastroent a Hepatol 2005; 59(1): 26–30.
15. Efthymiou M, Taylor AC, Desmond PV et al. Biopsy forceps is inadequate for the resection of diminutive polyps. Endoscopy 2011; 43(4): 312–316.
16. Urban O, Falt P. Endoskopická léčba prekancerózy a časných neoplazií trávicí trubice. In: Černoch J et al (eds). Prekancerózy v trávicím traktu. 1. vyd. Praha: Grada 2012: 151–186.
17. Martínek J. Endoskopická resekce. In: Špičák J et al (eds). Novinky v gastroenterologii a hepatologii. Praha: Grada 2008:189–227.
18. Zádorová Z. Gastrointestinální endoskopie u nemocných s antikoagulační a antiagregační terapií. Čes a Slov Gastroent a Hepatol 2007; 61(6): 314–317.
19. Boustière C, Veitch A, Vanbiervliet G et al. Endoscopy and antiplatelet agents. ESGE Guideline. Endoscopy 2011; 43(5): 445–461.
20. Heldwein W, Dollhopf M, Rösch T et al. The Munich Polypectomy Study: Prospective analysis of complications and risk factors in 4000 colonic snare polypectomies. Endoscopy 2005; 37(11): 1116–1122.
21. Ondrák M, Šefr R, Eber Z. Transanální endoskopická mikrochirurgie a její postavení v chirurgii rekta – přehled. Rozhl Chir 2011; 90(8): 450–456.
22. de Jonge V, Sint Nicolaas J, van Leerdam ME et al. Systematic literature review and pooled analyses of risk factors for finding adenomas at surveillance colonoscopy. Endoscopy 2011; 43(7): 560–572.
23. Lebwohl B, Kastrinos F, Glick M et al. The impact of suboptimal bowel preparation on adenoma miss rates and the factors associated with early repeat colonoscopy. Gastrointest Endosc 2011; 73(6): 1207–1214.
24. Winawer SJ, Zauber AG, Fletcher RH et al. Guidelines for colonoscopy surveillance after polypectomy: a consensus update by the US Multi-Society Task Force on Colorectal Cancer and the American Cancer Society. Gastroenterology 2006; 130(6): 1872–1885.
25. Mikoviny Kajzrlíková I, Vítek P. Endoskopická polypektomie – jak dosáhnout standardu kvality v roce 2012? Gastroent Hepatol 2012; 66(4): 294–297.
26. Dušek L. II. Evropské dny kolorektálního karcinomu, 26.–27. dubna 2013, Brno.
27. Zavoral J. II. Evropské dny kolorektálního karcinomu, 26.–27. dubna 2013, Brno.
28. Šachlová M, Foretová L. Dispenzarizace osob s familiárním výskytem kolorektálního karcinomu. Klin Onkol 2009; 22(6): 296–297.

Prekancerózy v gynekologii – vulva

Preinvasive Lesions in Gynecology – Vulva

J. Chovanec, L. Mouková, R. Feranec

Oddělení gynekologické onkologie, Masarykův onkologický ústav, Brno

Souhrn

Pro prekancerózy vulvy je užíván společný termín VIN – vulvární intraepiteliální neoplazie. Histologická diagnóza VIN je založena na abnormální proliferaci skvamózního epitelu. Rozlišujeme dva základní typy VIN podle vztahu k lidským papilomavirům. Nediferencovaná (klasická) vulvární intraepiteliální neoplazie je spojována s přítomností onkogenních genotypů HPV, zatímco diferencovaná vulvární intraepiteliální neoplazie je bez vztahu k vysoce rizikovým genotypům HPV. Článek uvádí přehled výskytu a epidemiologie VIN, klasifikační systém a její diagnostiku. Na závěr se zmiňuje o léčebných možnostech. VIN může být léčena chirurgicky (excize, částečná vulvektomie, vulvektomie, laserová ablace) nebo konzervativně (imiquimod).

Klíčová slova

vulvární intraepiteliální neoplazie – VIN – epidemiologie – léčba

Summary

For preinvasive lesions of vulva, a common term VIN – vulval intraepithelial neoplasia is used. VIN is a histological diagnosis based on abnormal squamous epithelial proliferation. There are two types of VIN apart from their association with human papillomavirus (HPV). Undifferentiated (usual) vulval intraepithelial neoplasia is commonly associated with carcinogenic genotypes of HVP, whereas differentiated vulval intraepithelial neoplasia is not associated with high-risk genotypes of HPV. The article presents an overview of VIN occurence and epidemiology, its classification system and diagnostics. In conclusion, VIN therapeutical possibilities are presented. It can be treated with surgical therapy (local excision, partial vulvectomy, vulvectomy, laser vaporization) or medical therapy (imiquimod).

Key words

vulval intraepithelial neoplasia – VIN – epidemiology – therapy

Práce byla podpořena RECAMO CZ.1.05/2.1.00/03.0101.

This study was supported by RECAMO CZ.1.05/2.1.00/03.0101.

Autoři deklarují, že v souvislosti s předmětem studie nemají žádné komerční zájmy.

The authors declare they have no potential conflicts of interest concerning drugs, products, or services used in the study.

Redakční rada potvrzuje, že rukopis práce splnil ICMJE kritéria pro publikace zasílané do biomedicínských časopisů.

The Editorial Board declares that the manuscript met the ICMJE "uniform requirements" for biomedical papers.

MUDr. Josef Chovanec, Ph.D.
vedoucí lékař
Oddělení gynekologické onkologie
Masarykův onkologický ústav
Žlutý kopec 7
656 53 Brno
e-mail: josef.chovanec@mou.cz

Obdrženo/Submitted: 10. 9. 2013
Přijato/Accepted: 9. 10. 2013

Úvod

Oblast zevních rodidel postihuje několik typů nádorů, z toho nejčastější jsou karcinomy z dlaždicového epitelu, mnohem méně časté jsou adenokarcinomy. Zhoubné nádory mezenchymální a melanocytární jsou vzácné.

Prekanceróza je stav, který předchází vzniku maligního nádoru. Jedná se o morfologicky definované afekce nesoucí zvýšené riziko přechodu ve zhoubný nádor. Společným znakem všech prekancerózních lézí je zvýšená proliferace buněk. Pokud však dochází ke změnám ve tvaru a velikosti buněk, jejich orientaci, zvětšování buněčného jádra, zmnožení chromatinu a zvýšení mitotické aktivity, jedná se již o dysplazii, která může, ale nemusí být reverzibilní. Tyto změny mohou vést k postupnému malignímu zvratu. Do této kategorie patří především různé dysplastické změny epitelu, jež jsou u gynekologických prekanceróz označovány pojmem intraepiteliální neoplazie – buněčné atypie prostupují v různém rozsahu šířku epiteliální výstelky bez porušení bazální membrány. Podle stupně abnormalit se obecně dělí na lehké, střední a těžké.

Prekancerózy dolního genitálního traktu – vulvy, vaginy a cervixu – mají společné rizikové faktory i mechanizmus vzniku. Toto vzájemné etiologické propojení vystihuje nově používaný termín „neoplastický syndrom dolního genitálního traktu".

Hlavní rizikový faktor pro jeho vznik je dlouhodobě přetrvávající infekce rizikovými genotypy lidských papilomavirů (high-risk human papillomavirus – HR HPV). Prekancerózy dolního genitálního traktu, tedy i vulvy, jsou klasifikovány jako změny nízkého stupně závažnosti (low-grade – LG) a změny vysokého stupně závažnosti (high-grade – HG).

Klasifikace a epidemiologie

Spinocelulární karcinom vulvy se vyvíjí na základě dvou různých histopatologických mechanizmů. Zhruba jedna třetina těchto tumorů vykazuje jasnou spojitost s infekcí lidskými onkogenními papilomaviry. Většina případů je pozitivní na genotyp HPV 16 a 18. Tento typ karcinomů se vyskytuje u mladších žen. Jeho prekancerózní léze je nediferencovaná vulvární intraepiteliální neoplazie (undifferentiated vulval intraepithelial neoplasia – UVIN) jevící jasnou analogii s vaginální nebo cervikální intraepiteliální neoplazií. Mezi hlavní rizikové faktory jejího vzniku náleží perzistence infekce rizikovými (high-risk) kmeny HPV, imunosuprese, event. imunodeficientní stavy, kouření a promiskuitní sexuální chování [1]. Většina dlaždicobuněčných nádorů vulvy je však HPV negativní a vzniká pravděpodobně na pozadí chronického zánětlivého procesu a kumulaci spontánních genových mutací. V tomto případě je za prekancerózní lézi považována tzv. diferencovaná vulvární intraepiteliální neoplazie (differentiated vulval intraepithelial neoplasia – DVIN). Mezi rizikové faktory patří především věk a dlouhodobé chronické dráždění (lichen sclerosus) [2]. Prekancerózní léze adenokarcinomů nejsou definovány. Histologické hodnocení VIN je postaveno na posouzení stratifikace epitelu, velikosti a tvaru buněčných jader, poměru velikosti jádra a cytoplazmy buňky a počtu buněčných mitóz.

Vývoj terminologie pro prekancerózní léze vulvy prodělává dlouhý vývoj, který stále není u konce. První popis preinvazivní léze vulvy je připisován Bowenovi, jenž v roce 1912 použil termín „prekancerózní dermatóza" [3]. Léze byla sytě červená, šupinatá a histologicky prokazovala výrazné buněčné atypie. Z hlediska klinického se jednalo buď o perzistující, nebo recidivující onemocnění. Sám Bowen byl přesvědčen, že právě toto onemocnění je prekurzorem pro vznik invazivního spinocelulárního karcinomu. Později byla prekancerózní dermatóza přejmenována na Bowenovu nemoc. V průběhu dalších desítek let bylo pro léze s výraznou buněčnou atypií bez přítomnosti invaze užito mnoho jiných termínů – Queyratova erytroplazie, atypická hyperplazie, dysplazie, intraepiteliální karcinom, carcinoma *in situ* simplex. V roce 1976 Mezinárodní společnost pro studium nemocí vulvy (The International Society for Study of Vulvar Disease – ISSVD) navrhla zjednodušení názvosloví. Termín carcinoma *in situ* byl vyčleněn pro varianty intraepiteliálního karcinomu a termín atypie byl vyčleněn pro méně závažné změny epitelu. V roce 1986 ISSVD a Mezinárodní společnost gynekologických patologů (ISGP) přijaly novou klasifikaci nemocí vulvy a doporučily používat termín vulvární intraepiteliální neoplazie (VIN), která se podle závažnosti změn dělila na stupně I–III podobně jako u prekanceróz děložního hrdla. Klasifikaci v roce 1987 potvrdila i Světová zdravotnická organizace. Velmi nízký maligní potenciál VIN I a vysoká četnost spontánních regresí vedly k vyřazení této kategorie VIN.

V současnosti se používá klasifikace, jež byla doporučena ISSVD v roce 2004 [4]. Klasifikace pro zjednodušení dělí vulvární intraepiteliální neoplazie do dvou skupin podle vztahu ke spinocelulárnímu karcinomu:

a) klasická: nediferencovaná – UVIN,
- varianty: kondylomatózní, bazaloidní, smíšená.

Jedná se o HPV pozitivní léze, často se současně přítomnou vaginální nebo cervikální neoplazií, výskyt je nejčastěji ve věku 30–60 let. Tato forma prekancerózy může po dlouhou dobu přetrvávat a její progrese do invazivního karcinomu je relativně nízká (3–9 %) [5].

b) simplexní: diferencovaná – DVIN.

Léze jsou HPV negativní, často pozorujeme přítomnost dermatóz – lichen sclerosus. Vyskytují se v pozdějším věku (55–80 let). Tento typ lézí má mnohem agresivnější chování.

Incidence prekanceróz vulvy se v posledních letech zvyšuje, avšak incidence karcinomu vulvy je stacionární. Vysvětlením může být včasná diagnostika a léčba prekancerózních stavů vulvy. Maximum výskytu prekanceróz vulvy je mezi 30. a 45. rokem života. Prekancerózní léze, především UVIN, může za určitých okolností spontánně regredovat, což ji odlišuje od lézí maligních. Pokud spontánní regrese neproběhne, dochází v průběhu dalších 10–15 let ke vzniku invazivního tumoru.

Symptomy nemoci

Onemocnění může být asymptomatické nebo jsou přítomny projevy nespecifického vulvárního dyskomfortu – pálení a svědění (pruritus), dyspareunie, bolestivost (vulvodynie). Projevy mohou pa-

cientku výrazně obtěžovat, působit nespavost a neurotizaci. Škrábání lézí může vést k zánětlivým komplikacím.

Diagnóza

Základem je pečlivá anamnéza, aspekce a palpace. Klinické vyšetření musí vždy doplňovat nativní a rozšířená (aplikace 5% kyseliny octové) vulvoskopie, jež se provádí pomocí kolposkopu (stereoskopický binokulární přístroj se zvětšením 10–40krát). Detekce lézí vyvolaných HPV infekcí je snadnější po použití 5% roztoku kyseliny octové – postižená místa při kolposkopickém vyšetření zbělí. Dále můžeme kolposkopem pozorovat vyvýšená ložiska bělavého charakteru, cévní atypie, event. hyperpigmentovaná ložiska (červená – erytroplakie, hnědá – melanoplakie) [6]. Někdy se používá i Collinsův test (aplikace 1% roztoku toluidinové modři, následně po 3 min oplach 3% roztokem kyseliny octové) – podezřelá léze zůstane modrá. Cytologické vyšetření má omezený význam. Většina lézí má svou lokalizaci v neochlupených částech zevních rodidel, především na stydkých pyscích. Ložiska mohou být solitární nebo multifokální. Rozhodující metoda vzhledem k obtížnému odhadu charakteru lézí zůstává bioptická verifikace (punch biopsie, event. excize). Histologicky verifikujeme všechny suspektní nálezy a rovněž léze, které po zhruba měsíční konzervativní terapii nereagují na léčbu.

Léčba

V případě pozitivní histologické verifikace prekancerózy je metoda volby léčby chirurgická. Hlavní zásadou je odstranění celé léze s dostatečně širokým zdravým lemem a současně snaha o pokud možno nemutilující operační výkon, a to především u mladších žen [7]. Dle velikosti léze volíme jednu z excizních metod (excize, široká excize, hemivulvektomie, event. simplexní vulvektomie). U multifokálních lézí představuje metodu volby laserová ablace nebo laserová tangenciální skinning vulvektomie. Hloubka destrukce tkáně laserem je rozdílná v ochlupené a neochlupené části vulvy. Kryodestrukční metody se nedoporučují. Alternativa chirurgické léčby je aplikace 5% imiquimodu v krému [8] nebo 5-fluorouracilu v masti. Ojediněle se používá interferon α. Indikací terapeutického výkonu jsou především léze symptomatické, progredující nebo multifokální.

Vzhledem k tomu, že vulvární prekancerózy mají prokazatelně menší tendenci k progresi do invazivních forem než např. prekancerózy na děložním hrdle, je možné izolovanou lézi bez známek podezření na stromální invazi pečlivě v pravidelných intervalech (3–6 měsíců) dispenzarizovat.

Závěr

Drtivá většina prekanceróz vulvy je tvořena různými dysplaziemi dlaždicovitého epitelu, které označujeme jako vulvární intraepiteliální neoplazie. Pro dobrou srozumitelnost a interpretaci nálezů je vhodné používat současnou klasifikaci VIN, jež rozlišuje dva základní typy: klasická – nediferencovaná UVIN (HPV pozitivní), a simplexní – diferencovaná DVIN (HPV negativní). Metoda volby v jejich diagnostice je histologická verifikace formou biopsie. Hlavní léčebná modalita je chirurgická excize nebo laserová ablace. V případě diagnostických rozpaků ambulantních gynekologů je vhodné pacientky odesílat do onkogynekologických center.

Literatura

1. Kokka F, Singh N, Faruqi A et al. Is differentiated vulval intraepithelial neoplasia the precursor lesion of human papillomavirus-negative vulval squamous cell carcinoma. Int J Gynecol Cancer 2011; 21(7): 1297–1305.
2. MacLean AB. Vulval cancer: prevention and screening. Best Pract Res Clin Obstet Gynaecol 2006; 20(2): 379–395.
3. Bowen JT. Precancerous dermatosis: a study of two case sof chronic atypical apithelial proliferation. J Cutan Dis 1912; 30: 241.
4. Sideri M, Jones R, Wilkinson E et al. Squamous vulvar intraepithelial neoplasia: 2004 modified terminology, ISSVD Vulvar Oncology Subcommittee. J Reprod Med 2005; 50(11): 807–810.
5. Jones RW, Rowan DM, Stewart AW et al. Vulvar intraepithelial neoplasia: aspacts of the natural history and outcomein 405 women. Obstet Gynecol 2005; 106(6): 1319–1326.
6. Sláma J. Prekancérózy vulvy. In: Cibula D, Petruželka L et al (eds). Onkogynekologie. 1. vyd. Praha: Grada 2009: 311–313.
7. Mikloš P, Babala P, Klačko M et al. Vulvárna intraepiteliálna neoplázia. Klin Onkol 2011; 24(1): 50–53.
8. van Seters M, van Beurden, ten Kate FJ et al. Treatment of vulvar intraepithelial neoplasia with topical imiquimod. N Engl J Med 2008; 358(14): 1465–1473.

Prekancerózy v gynekologii – pochva

Preinvasive Lesions in Gynaecology – Vagina

Feranec R., Mouková L., Chovanec J.

Oddělení gynekologické onkologie, Masarykův onkologický ústav, Brno

Souhrn

Prekancerózy pochvy jsou relativně vzácné, přesně definované léze, které vznikají především v souvislosti s infekcí rizikovými kmeny lidských papilomavirů (HR-HPV). Nejčastější výskyt je v koincidenci s cervikálními prekancerózami a v poševním pahýlu po hysterektomii. Podle histologického typu dělíme vaginální prekancerózy na dlaždicové (vaginální intraepiteliální neoplazie) a nedlaždicové. Do skupiny nedlaždicových prekanceróz pochvy řadíme vaginální adenózu, která představuje prekancerózu clear-cell karcinomu pochvy. V léčbě poševních prekanceróz se uplatňují jak chirurgické, tak nechirurgické techniky, včetně využití laserových destrukčních metod a lokální aplikace 5-fluorouracilu.

Klíčová slova

prekanceróza – pochva – vaginální intraepiteliální neoplazie – vaginální adenóza

Summary

Preinvasive lesions of the vagina are relatively rare, clearly defined afflictions, originating most of all in association with the high-risk human papillomavirus infection (HR-HPV). The most frequent appearance is in coincidence with preinvasive lesions of uterine cervix and in vaginal cuff after hysterectomy. Preinvasive vaginal lesions are divided into squamous lesions (vaginal intraepithelial neoplasia) and non-squamous lesions. Vaginal adenosis belongs to non-squamous vaginal preinvasive lesions and is a precursor lesion of vaginal clear-cell carcinoma. Surgical and non-surgical techniques including laser destructive methods and local administration of 5-fluorouracile are used in the treatment of preinvasive lesions of vagina.

Key words

preinvasive lesion – vagina – vaginal intraepithelial neoplasia – vaginal adenosis

Autoři deklarují, že v souvislosti s předmětem studie nemají žádné komerční zájmy.

The authors declare they have no potential conflicts of interest concerning drugs, products, or services used in the study.

Redakční rada potvrzuje, že rukopis práce splnil ICMJE kritéria pro publikace zasílané do biomedicínských časopisů.

The Editorial Board declares that the manuscript met the ICMJE "uniform requirements" for biomedical papers.

MUDr. Richard Feranec, Ph.D.
Oddělení gynekologické onkologie
Masarykův onkologický ústav
Žlutý kopec 7
656 53 Brno
e-mail: feranec@mou.cz

Obdrženo/Submitted: 11. 9. 2013
Přijato/Accepted: 9. 10. 2013

Úvod

Karcinom pochvy tvoří pouze 2 % všech gynekologických malignit s incidencí cca 0,7/100 000 žen. Z histologických typů převažuje spinocelulární karcinom, vzácný je clearcell karcinom, mezenchymální tumory i maligní melanom. Časté je metastatické postižení pochvy.

Epidemiologie prekanceróz pochvy

Vaginální intraepiteliální neoplazie (vaginal intraepithelial neoplasia – VaIN) řadíme k dlaždicovým poševním prekancerózám a dělíme je na low-grade (VaIN 1) a high-grade (VaIN 2, 3 a CIS pochvy). Riziko vzniku představuje perzistence infekce HR-HPV, prekanceróza v oblasti děložního hrdla, kouření, radioterapie, promiskuita, iritace poševní stěny včetně dlouhodobě zavedeného pesaru [1,2]. Dodge et al ve své práci uvádějí průměrný věk pacientek s VaIN 35 let, 41 % z nich kouřilo, 39 % mělo v anamnéze průkaz HR-HPV, 22 % udávalo anamnézu chirurgického zákroku pro CIN a 23 % absolvovalo dříve hysterektomii. Nejčastější lokalizací byla horní třetina pochvy a v 61 % byly léze multifokální. Progrese v karcinom autoři udávají ve 2 % [3]. V práci Rome et al je progrese v karcinom udávána u high-grade lézí v 8 % [4].

Do skupiny nedlaždicových prekanceróz patří **vaginální adenóza**. Ta byla popsána v souvislosti s intrauterinní aplikací dietylstilbestrolu. Představuje prekancerózu clearcell karcinomu pochvy. Riziko progrese vaginální adenózy ve světlobuněčný karcinom je extrémně nízké.

Klinický obraz

Poševní prekancerózy jsou klinicky nejčastěji němé. U rozsáhlých high-grade VaIN (především ca *in situ*) a lézí typu vaginální adenóza může docházet k postkoitálnímu špinění.

Diagnostika se opírá o kolposkopické vyšetření. Typický je bílý epitel a puntíčkování, atypické cévy mohou signalizovat invazivní růst. Ložiska vaginální adenózy mají naopak obraz červených hrozníčkových struktur. Definitivní diagnóza je stanovena biopsií.

Léčba

Low-grade léze je možno pouze dispenzarizovat s ohledem na nejasný potenciál progrese v karcinom. Všechny high-grade léze a vaginální adenóza vyžadují léčbu [5].

Základní léčebné modality jsou excizní a ablativní chirurgické metody. Sem řadíme vaginální excize. Při multifokálním výskytu nebo tendenci recidivovat lze zvažovat parciální, vzácně totální kolpektomii.

V současné době, především u mladých pacientek, můžeme doporučit metodu laserové vaporizace po předchozí bioptické verifikaci [6].

Z konzervativních postupů lze využít lokální aplikaci 5% 5-fluorouracilového krému [7]. Asi 70% úspěšnost je udávána při využití aplikace 5% imiquimodu, imunomodulační látky. Riziko relapsu je po parciální kolpektomii téměř nulové, po laserových destrukčních metodách se recidiva vyskytuje ve 38 % a při využití 5-fluorouracilu až v 59 % [3].

Závěr

Prekancerózy pochvy představují díky své lokalizaci relativně dobře přístupné přednádorové stavy s možností efektivní časné léčby. Perspektivní jsou profylaktické HPV vakcíny.

Literatura

1. Minucci D, Cinel A, Insaco E et al. Epidemiological aspects of vaginal intraepithelial neoplasia (VaIN). Clin Exp Obstet Gynecol 1995; 22(1): 36–42.
2. Freitag P. Prekancerózy pochvy. Prakt Gyn 2005; 9(1): 22–24.
3. Dodge JA, Elabbakh GH, Mount SL et al. Clinical features and risk of recurrence among patients with vaginal intraepithelial neoplasia. Gynecol Oncol 2001; 83(2): 363–369.
4. Rome RM, England PG. Management of vaginal intraepithelial neoplasia: A series of 132 cases with long-term follow-up. Int J Gynecol Cancer 2000; 10(5): 382–390.
5. Fehr MK, Baumann M, Mueller M et al. Disease progression and recurrence in women treated for vulvovaginal intraepithelial neoplasia. J Gynecol Oncol 2013; 24(3): 236–241.
6. Jones RW. Lazer vaporization of vaginal intraepithelial neoplasia: a word of caution. J Low Genit Tract Dis 2013; 17(3): 361.
7. Gurumurthy M, Cruickhank ME. Management of vaginal intraepithelial neoplasia. J Low Genit Tract Dis 2012; 16(3): 306–312.

Prekancerózy v gynekologii – děložní hrdlo

Preinvasive Lesions in Gynaecology – Uterine Cervix

Mouková L., Feranec R., Chovanec J.

Oddělení gynekologické onkologie, Masarykův onkologický ústav, Brno

Souhrn

Přednádorové změny děložního hrdla mohou s určitým časovým odstupem vést ke vzniku karcinomu. Vysoce rizikové lidské papilomaviry s vysokým onkogenním potenciálem jsou považovány za hlavní etiopatologické činitele spolu s dalšími rizikovými faktory (recidivující záněty děložního hrdla, poranění čípku, imunosupresivní stavy, sexuální promiskuita atd.). Včasnou diagnostikou těchto změn při pravidelných gynekologických kontrolách a adekvátní léčbě lze zabránit vzniku nádorové transformace. Organizovaný cervikální screening se zavedením celoplošné vakcinace proti lidskému papilomaviru slibuje snížení incidence karcinomu děložního hrdla.

Klíčová slova

prekancerózy – děložní hrdlo – cervikální intraepiteliální neoplazie – lidský papilomavirus – očkování

Summary

Preinvasive lesion of the uterine cervix can give rise to cervical cancer. High-risk human papillomaviruses with high oncogenic potential are considered to be the main etiopathological factors with interaction of other risk factors (recurrent inflammation of the cervix, injury of the cervix, immunosuppressive conditions, sexual promiscuity, etc.). Early diagnosis of these changes at regular gynecological examinations and adequate treatment can prevent of malignant transformation. Organized cervical screening and implementation of nationwide vaccination against human papillomavirus promises to reduce the incidence of cervical cancer.

Key words

preinvasive lesions – uterine cervix – cervical intraepithelial neoplasia – human papillomavirus – vaccination

Autoři deklarují, že v souvislosti s předmětem studie nemají žádné komerční zájmy.

The authors declare they have no potential conflicts of interest concerning drugs, products, or services used in the study.

Redakční rada potvrzuje, že rukopis práce splnil ICMJE kritéria pro publikace zasílané do biomedicínských časopisů.

The Editorial Board declares that the manuscript met the ICMJE "uniform requirements" for biomedical papers.

MUDr. Lucie Mouková, Ph.D.
Oddělení gynekologické onkologie
Masarykův onkologický ústav
Žlutý kopec 7
656 53 Brno
e-mail: moukova@mou.cz

Obdrženo/Submitted: 12. 9. 2013
Přijato/Accepted: 30. 10. 2013

Úvod

Přednádorové změny v oblasti děložního hrdla vychází z dlaždicobuněčného či žlázového epitelu. Doba vzniku cervikálního karcinomu z dysplastických změn je udávána kolem 10–15 let. Nicméně byly popsány i první případy vzniku karcinomu po dvou letech [1]. Dle dostupné literatury se incidence žlázových prekanceróz a dlaždicobuněčných prekanceróz pohybuje v poměru kolem 1 : 60–80. Poměr adenokarcinomů a spinocelulárních karcinomů se udává 1 : 5–7 [1].

Klasifikace

Dle typu primárního epitelu rozdělujeme přednádorové změny:

1. Cervikální intraepiteliální neoplazie (CIN, skvamózní intraepiteliální léze – SIL),

kdy následkem infekce lidským papilomavirem (human papillomavirus – HPV) dochází v buňkách k poruše maturace, rozšíření bazální zóny s nálezem častých jaderných polymorfií, hyperchromazií, přítomnosti mitóz a dalších změn. Histopatologicky rozlišujeme:

a) **dysplazie mírného stupně (CIN I)** – patologické změny vznikají v dolní 1/3 epitelu,
b) **dysplazie středního stupně (CIN II)** – porucha maturace, změny v nukleocytoplazmatickém poměru s četnými mitózami nastávají v oblasti dolních 2/3 epitelu,
c) **těžká dysplazie zahrnující i carcinoma *in situ* (CIN III)** – je charakteristická poruchami maturace s četnými i atypickými mitózami v celé šířce epitelu.

2. Cervikální glandulární intraepiteliální neoplazie (CGIN) –

rozeznáváme low-grade a high-grade léze zahrnující i adenokarcinom *in situ* (AIS) [1].

Etiopatogeneze

Velmi významný přínos v etiopatogenezi vzniku karcinomu děložního hrdla bylo objasnění role lidského papilomaviru německým vědcem prof. dr. Haraldem zur Hausenem, který díky tomuto objevu získal v roce 2008 Nobelovu cenu za medicínu. Lidské papilomaviry jsou malé neobalené DNA viry velikosti 57 nm, které jsou druhově i tkáňově specifické. Dle onkogenního potenciálu se HPV rozdělují na nízce rizikové (low-risk – typ 6, 11, 40, 42, 43, 44, 54, 61, 72, 81) a vysoce rizikové (high-risk – typ 16, 18, 26, 31, 33, 35, 39, 45, 51, 52, 53, 56, 58, 59, 66, 68, 73, 82). HPV napadají bazální vrstvy epitelu kůže a sliznic nejčastěji v místě mikrotraumat. Inkubační doba je 1,5–8 měsíců. Prevalence v populaci činí 80 %. Virus může být v organizmu přirozeným imunitním systémem spontánně zničen bez následného postihu děložního hrdla. Dále může HPV v organizmu přetrvávat i několik let, aniž dojde ke tkáňovým změnám. V případě oslabení imunitního mechanizmu hostitele (např. dlouhodobý stres, vrozené či získané imunodeficitní stavy, dlouhodobá léčba kortikoidy, spolupůsobení dalších zánětlivých stavů atd.) může dojít k maligní transformaci buněk, kdy se DNA lidského papilomaviru zabuduje do genomu hostitelské buňky. Jak uvádí Sláma, high-risk HPV byly detekovány u 99,7 % spinocelulárních karcinomů, u 56–94 % adenokarcinomů děložního hrdla, 60–93 % high-grade prekanceróz, 31–60 % low-grade lézí a u 50–60 % adenokarcinomů *in situ* [2].

Klinické projevy prekanceróz

Většina buněk infikovaných lidským papilomavirem nemá zpočátku žádné klinické příznaky. Změny můžeme detekovat spíše pomocí diagnostických metod. V případě pokročilejších nálezů mohou přetrvávat vaginální výtoky, intermitentní krvácení z děložního hrdla, špinění při pohlavním styku, někdy může zejména při přidružených zánětlivých stavech přetrvávat bolestivost při pohlavním styku s pelvalgiemi.

Diagnostické metody detekce prekanceróz

1. Odběr cytologických stěrů z děložního hrdla

V České republice se odebraný materiál aplikuje na podložní skla. Preparát je následně po barvení speciálními činidly mikroskopicky hodnocen. K hodnocení nálezů se užívá klasifikace Bethesda z roku 2001 [3,4]. Přednádorové změny jsou v závěru hodnoceny jako low-grade skvamózní intraepiteliální léze (LSIL), high-grade skvamózní intraepiteliální léze (HSIL) či adenokarcinom *in situ* (AIS). V cytologickém obrazu můžeme pozorovat též HPV asociované buňky – tzv. koilocyty. Jedná se o buňky s perinukleárním projasněním vytvářejícím „halo" efekt na základě vakuolizace cytoplazmy [5].

2. Kolposkopický nález

V kolposkopickém obraze můžeme pomocí binokulárního optického systému pozorovat prostřednictvím zeleného filtru a 3–5% kyseliny octové známky dysplastických změn ve formě např. leukoplakie, puntíčkování, mozaiky, atypických cév a dalších. Obecně jsou nálezy hodnoceny jako low-grade léze (LG), high-grade léze (HG).

3. HPV testace

Pomocí DNA hybridizace a metody PCR dochází k průkazu přítomnosti virové DNA. Významná je u prekanceróz testace high-risk HPV typů, zejména nad 30 let věku žen u abnormálních cytologických stěrů [6].

4. Odběr cílené biopsie na histologické vyšetření

Materiál se získává pomocí minibiopsie (punch biopsie), excize povrchu cervixu, odběru materiálu z děložního hrdla kyretou. K diagnosticko-terapeutickým výkonům patří konizace či cylindrická disekce děložního hrdla. V histologickém popisu prekanceróz pak dominují nálezy – CIN I, CIN II, CIN III (CIS), AIS.

Léčba

Cílem je odstranění postižené části děložního hrdla. K základním výkonům patří již zmiňovaná konizace děložního hrdla pomocí skalpelu, vysokofrekvenční elektrické kličky, jehly, praporkem, laserem či kombinovaně. K dalším výkonům náleží cylindrická disekce děložního hrdla či prostá vaginální trachelektomie (odstranění celého děložního hrdla). U žen v ukončeném reprodukčním věku v indikovaných případech lze provést kompletní odstranění dělohy – hysterektomii [7].

Dispenzarizace

Ženy s asymptomatickými LG lézemi, které plánují graviditu, sledujeme po

3–6 měsících. Gravidní ženy s LGL kontrolujeme 2krát v 1. trimestru a ve 27. týdnu gravidity. Pokud zůstává nález stacionární, je snaha odložit řešení do období po šestinedělí. U těhotných žen s HGL provádíme kontroly v intervalech 8–12 týdnů. Po vyšetření v 1. trimestru jsou ženy kontrolovány mezi 22.–24. týdnem gravidity a 32.–34. týdnem gravidity. Nedochází-li k progresi nálezu do karcinomu, je opět žádoucí ponechat řešení do období po šestinedělí [2,8]. Sledování pacientek po operačních výkonech je individuální dle histologického nálezu. První kontrola je vhodná za 4–6 měsíců od výkonu. Pokud jsou nálezy v normě, tak následnou kontrolu absolvuje pacientka s odstupem šesti měsíců s provedením kolposkopického a cytologického vyšetření. V případě normálních nálezů u pacientek s dlaždicobuněčnými dysplaziemi v anamnéze můžeme pacientky zařadit do ročního screeningového vyšetření. U pacientek s postižením žlázových buněk je vhodné jejich předání do ročních kontrol až po čtyřech vyšetřeních děložního hrdla s normálním nálezem v intervalu po šesti měsících. V případě abnormálních nálezů je postup individuální dle „Konsenzu pro řešení abnormálních nálezů ve screeningu cervikálních karcinomů" [8].

Prevence

Současný organizovaný cervikální screening má za cíl standardizaci gynekologických kontrol s pravidelnými odběry cytologických stěrů děložního hrdla dle doporučení České gynekologicko-porodnické společnosti. Aktuálně je cervikální screening bez věkového omezení s úhradou gynekologické kontroly 1krát ročně dle Zákona o zdraví a lidu z roku 1966. V rámci screeningu je žádoucí, aby cytologické laboratoře splňovaly podmínky akreditovaných pracovišť. V řadě zemí se po 30. roce věku žen odběr cytologie doplňuje i prováděním high-risk HPV testací, jejichž kombinací dochází k minimalizaci rizika falešné negativity, a tím i k možnosti prodloužení intervalu kontrol [6,9–12].

Očkování proti HPV

Na českém trhu jsou dostupné dvě profylaktické vakcíny proti high-risk HPV typu 16 a 18, které se podílí v 70 % na vzniku karcinomu děložního hrdla. Kvadrivalentní vakcína Silgard (ve světě známá pod názvem Gardasil) je zaměřena proti HPV typům 6, 11, 16, 18, bivalentní vakcína Cervarix proti HPV typu 16, 18. Indikace vakcinace je v prevenci zejména přednádorových a nádorových změn děložního hrdla. U kvadrivalentní vakcíny je navíc benefit v prevenci vulvárních a vaginálních HPV asociovaných lézí a sexuálně přenosných genitoanálních bradavic (condylomata accuminata). Očkovací látka by měla být aplikována intramuskulárně ve třech dávkách, v ideálním případě ještě před zahájením sexuálního života, kdy je účinnost vakcíny udávána ve studiích až 100 %. U sexuálně aktivních pacientek s normálním gynekologickým nálezem je ve studiích popisován ochranný účinek kolem 80 %. Pacientky již s pokročilým nálezem v oblasti děložního hrdla nejsou těmito profylaktickými vakcínami chráněny, ale mohou do budoucna profitovat v rámci zkřížené protekce v ochraně proti dalším HPV typům (např. HPV 31, 33, 35, 45 atd.). V České republice u chlapců a dívek aplikuje vakcínu především pediatr, u dospělých žen gynekolog. Dle indikačního věkového spektra jednotlivých vakcín, které je dáno v SPC přípravku (Souhrn údajů o přípravku), je možno zahájit očkování u kvadrivalentní vakcíny od 9 let do 15 let u chlapců, u dívek a žen od 9 let do 45 let. Věková hranice je dána studiemi. Bivalentní vakcína má registraci u žen a dívek ve věku od 15 let do 25 let [13,14]. Od 1. 4. 2012 je v souladu se zákonem č. 48/1997 Sb., o veřejném zdravotním pojištění, v platném znění, § 30, odst. 2, písmeno b, bod 6, hrazeno očkování a úhrada léčivých přípravků obsahujících očkovací látky v provedení nejméně ekonomicky náročném proti lidskému papilomaviru třemi dávkami očkovací látky, a to pro dívky, je-li očkování zahájeno od dovršení 13. do dovršení 14. roku věku. Na úhradu mají nárok dívky, u kterých bylo zahájeno očkování nejpozději jeden den před 14. narozeninami.

Závěr

Incidence karcinomu děložního hrdla se v České republice pohybuje kolem 19/100 000 žen. I přes snahu o organizovaný cervikální screening zůstává spousta žen, které gynekologické kontroly vědomě ignorují z důvodu strachu z vyšetření či pracovní zaneprázdněnosti. S nárůstem vzniku preventivních programů jednotlivých pojišťoven, mediální osvětou a zvýšenou starostlivostí žen o své zdraví můžeme doufat v komplexní řešení této problematiky. V léčbě prekanceróz děložního hrdla v souvislosti s HPV typem 16 a 18 jsou novou nadějí terapeutické vakcíny, které jsou zatím ve stadiu studií.

Literatura

1. Sláma J. Prekancerózy děložního hrdla. In: Cibula D, Petruželka L et al (eds). Nádory děložního hrdla, Onkogynekologie. 1. vyd. Praha: Grada 2009: 315–342.
2. Sláma J. Prekancerózy v gynekologii. Moderní gynekologie a porodnictví 2007; 16(3): 468–487.
3. Solomon D, Davey D, Kurman R et al. The 2001 Bethesda System: terminology for reporting results of cervical cytology. JAMA 2002; 287(16): 2114–2119.
4. Turyna R, Sláma J. Onkologická cytologie. In: Kolposkopie děložního hrdla. Praha: Galén 2010: 21–25.
5. Dušková J. Cytologické vyšetření v diagnostice patologických stavů děložního hrdla a jeho limity. Moderní gynekologie a porodnictví 2010; 19(3): 266–275.
6. Halada P, Žáková B. HPV test a jeho význam pro klinickou praxi. Moderní gynekologie a porodnictví 2010; 19(3): 276–280.
7. Sláma J, Turyna R. Technika excizních výkonů k ošetření abnormálních nálezů na děložním hrdle. Moderní gynekologie a porodnictví 2010; 19(3): 304–310.
8. Sláma J. Pooperační sledování po ošetření prekanceróz děložního hrdla. Moderní gynekologie a porodnictví 2010; 19(3): 311–315.
9. Sankaranarayanan R, Esmy PO, Thara S et al. Cervical Cancer Screening in the Developing World. In: Rajaram S, Chitrathara K, Matheshwari A (eds). Cervical Cancer: Contemporary Management. Jaypee Brothers Medical Publishers 2012; 3–14.
10. Poli UR. Current Status of HPV DNA Testing. In: Rajaram S., Chitrathara K., Matheshwari A (eds). Cervical Cancer: Contemporary Management. Jaypee Brothers Medical Publishers 2012: 45–50.
11. van Hamont D, Bekkers RL, Massuger LF et al. Detection, management and follow-up of pre-malignant cervical lesions and the role for human papillomavirus. Rev Med Virol 2008; 18(2): 117–132.
12. Meijer CJ, Berkhof J, Castle PE et al. Guideline for human papillomamvirus DNA test requirements for primary cervical cancer screening in women 30 years and older. Int J Cancer 2009; 124(3): 516.
13. Petráš M, Králová Lesná I. Očkování proti lidským papilomavirům (HPV). In: Petráš M (ed.). Manuál očkování 2010. Praha 2010.
14. Fait T et al (eds). Očkování proti lidským papilomavirům. Praha: Maxdorf 2009.

Prekancerózy v gynekologii – endometrium

Preinvasive Lesions in Gynaecology – Endometrium

Feranec R., Mouková L., Chovanec J.

Oddělení gynekologické onkologie, Masarykův onkologický ústav, Brno

Souhrn

Prekancerózy endometria jsou histopatologicky a molekulárně definované léze, jež s vysokým rizikem mohou vést k rozvoji zhoubného nádoru těla dělohy. Incidence má stoupající tendenci. Prekancerózou I. typu karcinomu endometria je atypická hyperplasie endometria, vznikající na hyperestrinním pozadí. Prekurzorem karcinomu endometria II. typu, ke kterému řadíme i uterinní serózní karcinom, je karcinoma *in situ* endometria. Základní léčebnou modalitou u obou typů prekanceróz je hysterektomie s oboustrannou adnexetomií. U histologicky prokázané atypické hyperplasie endometria lze jako fertilitu zachovávající postup u mladých žen volit hormonální terapii gestageny. I přes znalost jasně popsaných přednádorových lézí jsou možnosti screeningu karcinomu endometria výrazně limitované.

Klíčová slova

prekanceróza – endometrium – atypická hyperplazie endometria – karcinom *in situ* endometria

Summary

Preinvasive lesions of the endometrium are histopathological and molecular alterations related to high-risk of uterine carcinoma development. Incidence has increasing tendency. Atypical endometrial hyperplasia is the preinvasive lesion of type I endometrial carcinoma, developing under a hyperestrogenic background. Carcinoma *in situ* of the endometrium is considered to be precursor lesion of type II endometrial carcinoma, first of all uterine serous carcinoma. Hysterectomy and bilateral oophorectomy is the main therapeutical modality in both preinvasive lesions of the endometrium. The hormonal therapy with progestogens is the possibility of fertility sparing approach in treatment of histological findings of atypical endometrial hyperplasia in young women. Even though preinvasive lesions of the endometrium are clearly defined, the possibilities of endometrial cancer screening are markedly limited.

Key words

preinvasive lesion – endometrium – atypic endometrial hyperplasia – carcinoma *in situ* of the endometrium

Autoři deklarují, že v souvislosti s předmětem studie nemají žádné komerční zájmy.

The authors declare they have no potential conflicts of interest concerning drugs, products, or services used in the study.

Redakční rada potvrzuje, že rukopis práce splnil ICMJE kritéria pro publikace zasílané do biomedicínských časopisů.

The Editorial Board declares that the manuscript met the ICMJE "uniform requirements" for biomedical papers.

MUDr. Richard Feranec, Ph.D.
Oddělení gynekologické onkologie
Masarykův onkologický ústav
Žlutý kopec 7
656 53 Brno
e-mail: feranec@mou.cz

Obdrženo/Submitted: 11. 9. 2013
Přijato/Accepted: 9. 10. 2013

Úvod

Zhoubné nádory těla děložního jsou nejčastější gynekologickou malignitou. Incidence má v České republice stoupající tendenci a v současnosti se pohybuje kolem 34/100 000 žen. Ročně je v naší republice diagnostikováno více než 1 800 nových případů. Mortalita je relativně nízká a udržuje se na hladině cca 7/100 000 žen [1].

Za rizikové faktory se považují věk, obezita, vyšší příjem živočišných tuků a bílkovin, pozdní menopauza, ovariální poruchy s prolongovaným působením estrogenů bez odpovídající hladiny gestagenů. Další uváděné rizikové faktory jsou diabetes mellitus, hormonálně aktivní nádory ovaria, imunodeficitní onemocnění a imunosuprese [2].

Karcinom endometria rozdělujeme na dvě základní skupiny. Přibližně 80 % karcinomů těla dělohy představuje tzv. typ I. Jedná se o hormonálně dependentní tumory vznikající v terénu hyperplazie endometria na hyperestrinním pozadí. Karcinom typu I se vyskytuje převážně u premenopauzálních pacientek a vykazuje zpravidla vyšší diferenciaci. Charakteristická je přítomnost steroidních receptorů. U mladších pacientek tak nacházíme především dobře diferencované tumory (grade 1,2) s povrchovou invazí myometria, vysokou hladinou estrogenních a progesteronových receptorů a s lepší prognózou.

Typ II vzniká v 6.–8. deceniu v terénu atrofického endometria. Klasické rizikové faktory nejsou přítomny a steroidní receptory bývají negativní. Histologicky se častěji jedná o špatně diferencované tumory včetně serózního karcinomu. Karcinom endometria typ II vykazuje obecně horší prognózu [3,4].

Klasifikace prekanceróz

Atypická hyperplazie endometria představuje prekancerózu karcinomu endometria I. typu. Histopatologicky se atypická hyperplazie endometria dělí na simplexní a komplexní. Relativní riziko vzniku karcinomu endometria spojené s komplexní atypickou hyperplazií je 30 %. Rizikovým faktorem vzniku je absolutní či relativní hyperestrinizmus, což odpovídá typu I karcinomu endometria [5,6].

Karcinoma *in situ* endometria je prekurzorem vzniku karcinomu endometria II. typu. Je spojován především s rozvojem uterinního serózního karcinomu. Základní molekulární charakteristikou je mutace *p53*. Tumor supresorový gen *p53* je lokalizován na chromozomu 17p13. Mutace v tomto genu jsou identifikovány u serózního papilárního karcinomu endometria v 80–90 %, u prekurzoru v 80 % [7,8].

Klinický obraz a diagnostika

Nejčastější klinický projev prekanceróz endometria je vaginální krvácení. Zatímco ca *in situ* (CIS) vzniká v terénu atrofického endometria, na atypickou hyperplazii endometria může u asymptomatické postmenopauzální pacientky upozornit nárůst endometria patrný při vaginálním ultrazvukovém vyšetření. Definitivní stanovení diagnózy je založeno na biopsii endometria separovanou abrazí, lépe v kombinaci s hysteroskopií.

Management a léčba prekanceróz endometria

U pacientek s histologicky verifikovaným CIS nebo atypickou hyperplazií endometria je indikovaná hysterektomie s oboustrannou adnexektomií.

Ženám ve fertilním věku s přáním zachování reprodukčních možností lze u atypické hyperplazie endometria doporučit hormonální léčbu. Aplikujeme medroxyprogesteronacetát v dávce 100–200 mg pro die po dobu šesti měsíců s následnou hysteroskopickou kontrolou a biopsií endometria [9].

Možnosti screeningu u karcinomu endometria

V současné době neexistuje efektivní screeningová metoda vedoucí ke snížení mortality u karcinomu endometria [10–13]. Publikovaná doporučení pro screening selektovaných skupin s vysokým rizikem karcinomu endometria jsou rovněž kontroverzní [10,13]. Přestože známe rizikové faktory karcinomu endometria, včetně jasně definovaných prekanceróz a mutací spojených se syndromem hereditárního non-polypózního kolorektálního karcinomu, žádná kontrolovaná studie dosud neprokázala efektivitu screeningu pro redukci mortality.

Závěr

Karcinom endometria je nejčastější gynekologická malignita, která má přesně definované prekancerózy. Diagnostika prekanceróz je založena na histopatologickém průkazu a v současné době nelze jejich znalost využít pro screeningové mechanizmy.

Literatura

1. ÚZIS, Národní onkologický registr ČR. Incidence a mortalita vybraných diagnóz ZN. In: Novotvary. Praha: ÚZIS 2009: 30.
2. Creasman WT, Odicino F, Maisonneuve P. Carcinoma of the corpus uteri. Int J Gynaecol Obstet 2003; 83 (Suppl 1): 79–118.
3. Bokhmann JV. Two pathogenetic types of endometrial carcinoma. Gynecol Oncol 1983; 15(1): 7–10.
4. Lax SF. Molecular genetic pathways in various types of endometrial carcinoma: from a phenotypical to a molecular-based classification. Virchows Arch 2004; 444(3): 213–223.
5. Berman JJ, Albores–Saavedra J, Bostwick D et al. Precancer: a conceptual working definition results of a Consensus Conference. Cancer Detect Prev 2006; 30(5): 387–394.
6. Mutter GL. Histopathology of genetically defined endometrial precancers. Int J Gynecol Pathol 2000; 19(4): 301–309.
7. Mutter GL, Zaino RJ, Baak JP. Benign endometrial hyperplasia sequence and endometrial intraepithelial neoplasia. Int J Gynecol Pathol 2007; 26(2): 103–114.
8. Zheng W, Schwartz PE. Serous EIC as an early form of uterine papillary serous carcinoma: recent progress in understanding its pathogenesis and current opinions regarding pathologic and clinical management. Gynecol Oncol 2005; 96(3): 579–582.
9. Pluta M. Patogeneze a management prekanceróz endometria. Prakt Gyn 2004; (2): 6–7.
10. Burke W, Petersen G, Lynch P et al. Recommendation for follow-up care of individuals with an inherited predisposition to cancer. I. Hereditary nonpolyposis colon cancer. Cancer Genetics Studies Consortium. JAMA 1997; 277(11): 915–919.
11. Langer RD, Pierce JJ, O'Hanlan KA et al. Transvaginal ultrasonography compared with endometrial biopsy for the detection of endometrial disease. Postmenopausal Estrogen/Progestin Interventions Trial. N Engl J Med 1997; 337(25): 1792–1798.
12. Gull B, Karlsson B, Milsom I et al. Can ultrasound replace dilation and curettage? A longitudinal evaluation of postmenopausal bleeding and transvaginal sonographic measurement of the endometrium as predictors of endometrial cancer. Am J Obstet Gynecol 2003; 188(2): 401–408.
13. Fung MF, Reid A, Faught W et al. Prospective longitudinal study of ultrasound screening for endometrial abnormalities in women with breast cancer receiving tamoxifen. Gynecol Oncol 2003; 91(1): 154–159.

Prekancerózy v gynekologii – ovarium

Preinvasive Lesions in Gynaecology – Ovary

Feranec R., Mouková L.

Oddělení gynekologické onkologie, Masarykův onkologický ústav, Brno

Souhrn

Na rozdíl od zhoubných nádorů vulvy, pochvy, čípku a těla děložního dosud nebyly jasně definovány ani morfologické, ani molekulární charakteristiky prekurzorů ovariálních epiteliálních zhoubných nádorů. U ovariálního karcinomu je snaha nalézt prekancerózy umožňující diagnostiku a léčbu ještě před rozvojem invazivního karcinomu. Toto úsilí je navíc potencováno tím, že ovariální karcinomy jsou zatíženy nejvyšší mortalitou ze všech gynekologických malignit. V poslední době se v souvislosti s výzkumem patogeneze ovariálního karcinomu objevují zprávy dokládající různou morfologii, patogenezi i molekulární alterace v této heterogenní skupině. Je patrná tendence k dualistickému dělení epiteliálních zhoubných nádorů do dvou skupin. Typ I zahrnuje low-grade serózní, low-grade endometrioidní, clear-cell, mucinózní a Brennerův karcinom. Ke II. typu se řadí high-grade serózní karcinom, nediferencovaný karcinom a maligní smíšený mezodermální tumor (karcinosarkom). Byl definován potenciální prekurzor high-grade serózního ovariálního karcinomu, serózní tubární intraepiteliální karcinom (STIC).

Klíčová slova

prekanceróza – karcinom ovaria – serózní tubární intraepiteliální karcinom (STIC)

Summary

In comparison to malignant tumors of vulva, vagina, cervix and uterine corpus, clear morphologic and molecular genetic features of precursor lesions of ovarian carcinoma have not been defined yet. We can see an effort to describe preinvasive lesions to allow diagnostics and treatment prior to development of invasive ovarian cancer. This tendency is magnified by the fact that ovarian carcinomas have the highest mortality from all gynecological malignancies. Currently, reports confirming different morphology, pathogenesis and molecular alterations in heterogeneous group of ovarian carcinomas have been described. There is a tendency to divide epithelial malignant tumors into two groups. Low-grade ovarian serous carcinoma, low-grade endometrioid, clear-cell, mucinous ovarian cancers and Brenner tumors of ovary are categorized as type I ovarian tumors. High-grade serous carcinoma, undifferentiated carcinomas and malignant mixed mesodermal tumors of the ovary (MMMTs) belong to type II tumors. A potential precursor lesion of high-grade serous ovarian cancer has been defined – serous tubal intraepithelial carcinoma.

Key words

preinvasive lesion – ovarian cancer – serous tubal intraepithelial carcinoma (STIC)

Autoři deklarují, že v souvislosti s předmětem studie nemají žádné komerční zájmy.

The authors declare they have no potential conflicts of interest concerning drugs, products, or services used in the study.

Redakční rada potvrzuje, že rukopis práce splnil ICMJE kritéria pro publikace zasílané do biomedicínských časopisů.

The Editorial Board declares that the manuscript met the ICMJE "uniform requirements" for biomedical papers.

MUDr. Richard Feranec, Ph.D.
Oddělení gynekologické onkologie
Masarykův onkologický ústav
Žlutý kopec 7
656 53 Brno
e-mail: feranec@mou.cz

Obdrženo/Submitted: 11. 9. 2013
Přijato/Accepted: 9. 10. 2013

Úvod

Ovariální karcinom je nejčastější příčina úmrtí na gynekologické malignity. Incidence karcinomu vaječníku je v České republice cca 23/100 000 osob s mortalitou cca 15/100 000. Vysoká mortalita souvisí i vysokým procentem pozdního záchytu onemocnění. Pětileté přežití u žen s diagnostikovaným karcinomem vaječníku ve stadiu III–IV je pouze 28 %.

Molekulární charakteristiky karcinomu vaječníku

Onemocnění karcinomem vaječníku představuje heterogenní skupinu. V současné době jsou akceptovány dvě základní cesty molekulární patogeneze epiteliálních ovariálních malignit. Typ I zahrnuje low-grade serózní, low-grade endometrioidní, clear-cell, mucinózní a Brennerův karcinom. Ke II. typu se řadí high-grade serózní karcinom, nediferencovaný karcinom a maligní smíšený mezodermální tumor (karcinosarkom). Skupina II vykazuje vysokou agresivitu s potenciálem rychlé intraperitoneální diseminace [1].

Pro první skupinu je charakteristický vznik borderline tumorů, které se mohou dále rozvinout v low-grade tumory. Charakteristická je absence mutace *TP53*. Naopak u těchto tumorů prokazujeme mutace *KRAS, BRAF, ERBB2, CTNNB1* (gen kódující β catenin) a *PIK3CA*. Typická je pomalá proliferace a pětileté přežívání cca 55 % [2].

Typ II tumory jsou charakterizovány vysokou frekvencí mutace *TP53*. Převažuje high-grade serózní karcinom, který představuje asi 60 % sporadických ovariálních karcinomů a většinu tumorů vzniklých u pacientek s diagnostikovanou mutací *BRCA1*. Mutace *TP53* sehrává významnou roli v časné fázi kancerogeneze a mohla by pravděpodobně představovat důležitý marker časných stadií onemocnění [3,4].

Patogeneze ovariálního karcinomu

Tradiční pohled na mechanizmus vzniku a původ ovariálního karcinomu reprezentuje teorie kortikálních inkluzních cyst (CIC) [5]. Podle původního náhledu na problematiku vzniká karcinom vaječníku z povrchového ovariálního epitelu, který se invaginací vnořuje do hlubších vrstev ovaria za vzniku CIC. Mulleriánský fenotyp tumorů byl vysvětlován procesem metaplazie.

Většina současných poznatků ale podporuje předpoklad, že primární ovariální karcinomy (serózní, endometrioidní a clear-cell) vznikají z vejcovodu a endometria a ne přímo z vaječníku.

Na základě výsledků molekulárního výzkumu je pravděpodobné, že high-grade serózní karcinom vaječníku vzniká implantací maligních buněk tubárního karcinomu do vaječníku. Byl definován serózní tubární intraepiteliální karcinom (serous tubal intraepithelial carcinoma – STIC), nalézaný převážně v oblasti fimbrií vejcovodu. STIC je v současné době považován za prekurzorovou lézi sporadických i hereditárních high-grade serózních karcinomů ovaria. Tato teorie je podporována například vysokou frekvencí overexprese *p53* v STIC [2].

Tubární intraepiteliální karcinom je navíc morfologicky a imunohistochemicky podobný endometriálnímu intraepiteliálnímu karcinomu (carcinoma *in situ*), který je považován za prekurzor uterinního serózního karcinomu.

Implantace epitelu vejcovodu z fimbrií do vaječníku v čase ovulace může vysvětlit vznik high- i low-grade serózních karcinomů. U low-grade karcinomů je předpokládaná cesta přes cystadenomy a serózní borderlinetumory mutací v *KRAS* a *BRAF*. U high-grade tumorů je proces rychlý, typická je iniciální mutace *TP53*.

U low-grade endometrioidního a clear cell karcinomu je předpokládaný původ v endometrióze.

Možnosti screeningu a prevence

V současné době neexistuje možnost screeningu karcinomu ovaria. Klinické vyšetření, vaginální ultrazvuk ani monitoring CA-125 není v tomto ohledu efektivní, a to ani u selektované, vysoce rizikové skupiny, s prokázanou mutací *BRCA* [7–9]. Problém představují především rychle rostoucí a agresivní high-grade karcinomy typu II. Jsou nutné nové a specifické biomarkery exprimované v časné kancerogenezi ovariálních tumorů.

Závěr

Současné možnosti přesné charakteristiky prekanceróz ovariálního karcinomu jsou limitovány a dosud neexistuje metoda efektivního screeningu ovariálního karcinomu.

Literatura

1. Kurman RJ, Shih IeM. Pathogenesis of ovarian cancer: lessons from morphology and molecular biology and their clinical implications. Int J Gynecol Pathol 2008; 27(2): 151–160.
2. Shih IeM, Kurman RJ. Ovarian tumorigenesis: a proposed model based on morphological and molecular genetic analysis. Am J Pathol 2004; 164(5): 1511–1518.
3. Lynch HT, Casey MJ, Snyder CL et al. Hereditary ovarian carcinoma: Heterogeneity, molecular genetics, pathology, and management. Mol Oncol 2009; 3(2): 97–137.
4. Shaw PA, McLaughlin JR, Zweemer RP et al. Histopathologic features of genetically determined ovarian cancer. Int J Gynecol Pathol 2002; 21(4): 407–411.
5. Dubeau L. The cell of origin of ovarian epithelial tumours. Lancet Oncol 2008; 9(12): 1191–1197.
6. Chovanec J. Současná léčba karcinomu ovaria. Acta medicinae 2012; 1(2): 54–56.
7. Stirling D, Evans D, Pichert G et al. Screening for familial ovarian cancer: failure of current protocols to detect ovarian cancer at an early stage according to the international federation of gynekology and obstetrics system. J Clin Oncol 2005; 24(23): 5588–5595.
8. Gaarenstroom KN, van der Hiel B, Tollenaar RA et al. Efficacy of screening women at high risk of hereditary ovarian cancer: results of an 11-year kohort study. Int J Gynecol Cancer 2006; 16 (Suppl 1): 54–59.
9. van der Velde NM, Mourits MJ, Arts HJ et al. Time to stop ovarian cancer screening in BRCA1/2 mutation carriers? Int J Cancer 2009; 124(4): 919–923.

KLINICKÁ ONKOLOGIE

Časopis České onkologické společnosti a Slovenskej onkologickej spoločnosti
The Journal of the Czech and Slovak Oncological Societies

REDAKČNÍ RADA

Výkonná redakční rada (Brno)

vedoucí redaktor
doc. MUDr. Vuk Fait, CSc.

výkonný redaktor
MUDr. Marek Svoboda, Ph.D.

MUDr. Petr Čoupek
doc. MUDr. Lenka Foretová, Ph.D.
prof. MUDr. Roman Hájek, CSc.
MUDr. Ivo Kocák, Ph.D.
MUDr. Jiří Novák
prof. MUDr. Aleš Rejthar, CSc.
doc. RNDr. Ondřej Slabý, Ph.D.
RNDr. Sabina Ševčíková, Ph.D.
prof. MUDr. Jiří Vorlíček, CSc., dr. h. c.

Širší redakční rada

prof. MUDr. Zdeněk Adam, CSc., Brno
MUDr. Otakar Bednařík, Brno
doc. MUDr. Tomáš Büchler, Ph.D., Praha
prof. MUDr. David Cibula, CSc., Praha
MUDr. Karel Cwiertka, Ph.D., Olomouc
doc. MUDr. Ladislav Dušek, Ph.D., Brno
prof. MUDr. Tomáš Eckschlager, CSc., Praha
doc. MUDr. David Feltl, Ph.D., Ostrava
doc. MUDr. Marián Hajdúch, Ph.D., Olomouc
prof. MUDr. Ľudovít Jurga, DrSc., Trnava
doc. MUDr. Juraj Kaušitz, CSc., Bratislava
prof. MUDr. Pavel Klener, DrSc., Praha
prof. MUDr. Ivan Koza, DrSc., Bratislava
doc. MUDr. Jozef Mardiak, CSc., Bratislava
prof. MUDr. Jiří Mayer, CSc., Brno
doc. MUDr. Michal Mego, Ph.D., Bratislava
prof. MUDr. Bohuslav Melichar, Ph.D., Olomouc
doc. MUDr. Beata Mladosievičová, CSc., Bratislava
MUDr. Rudolf Nenutil, CSc., Brno
doc. MUDr. Jan Novotný, Ph.D., Praha
prof. MUDr. Dalibor Ondruš, DrSc., Bratislava
doc. RNDr. Martina Ondrušová, Ph.D., Bratislava
prof. MUDr. Luboš Petruželka, CSc., Praha
prof. RNDr. Šárka Pospíšilová, Ph.D., Brno
doc. MUDr. Luděk Pour, Ph.D.
doc. MUDr. Igor Puzanov, Nashville
prof. MUDr. Lukáš Rob, CSc., Praha
prof. MUDr. Miroslav Ryska, CSc., Praha
prof. MUDr. Aleš Ryška, Ph.D., Hradec Králové
prof. MUDr. Jana Skřičková, CSc., Brno
prof. MUDr. Martin Smrčka, Ph.D., Brno
MUDr. Tomáš Svoboda, Ph.D., Plzeň
MUDr. Tomáš Šálek, Bratislava
prof. MUDr. Jaroslav Štěrba, Ph.D., Brno
doc. MUDr. Dalibor Valík, Ph.D., Brno
prof. MUDr. Anna Vašků, CSc., Brno
prof. MUDr. Rostislav Vyzula, CSc., Brno
doc. MUDr. Mária Wagnerová, CSc., Košice
prof. MUDr. Jan Žaloudík, CSc., Brno

Čestní členové redakční rady

prof. MUDr. Josef Bilder, CSc., Brno
prof. Sándor Eckhardt, Budapešť
prof. Jan Klasterský, Brusel
prof. MUDr. Josef Koutecký, DrSc., Praha
prof. RNDr. Jan Kovařík, DrSc., Brno
prof. MUDr. Zdeněk Mechl, CSc., Brno
MUDr. Jaroslav Němec, CSc., Brno
doc. MUDr. Ivan Pleško, DrSc., Bratislava
MUDr. Viliam Ujházy, DrSc., Bratislava

© Česká lékařská společnost Jana Evangelisty Purkyně, Praha 2013

KLINICKÁ ONKOLOGIE

Vydává Česká lékařská společnost J. E. Purkyně.

Registrační značka MK ČR 5158. ISSN 0862-495X. ISSN pro on-line přístup 1802-5307.

On-line verze je přístupná na adrese www.linkos.cz nebo www.klinickaonkologie.cz.

Časopis Klinická onkologie je uveden na Seznamu recenzovaných neimpaktovaných periodik vydávaných v ČR, schváleném Radou pro výzkum a vývoj vlády ČR.

Nakladatel: Ambit Media, a. s., Klicperova 604/8, 150 00 Praha 5-Smíchov, tel./fax: +420 222 352 573/572.

Odpovědná redaktorka: Mgr. Simona Nováková, e-mail: simona.novakova@ambitmedia.cz.
Adresa redakce: Ambit Media, a. s., Media Hall, Bidláky 20, 639 00 Brno.
Grafická úprava: Karel Zlevor, Miroslav Chudík. Jazyková korektura: Mgr. Alena Šmídová.

Vychází 6krát ročně. Předplatné na rok 2013 činí 540 Kč (22 eur).
Informace o předplatném podává a objednávky předplatitelů přijímá: e-mail: predplatne@ambitmedia.cz.

Informace o podmínkách inzerce poskytuje a objednávky přijímá: Alexandra Manová, e-mail: alexandra.manova@ambitmedia.cz, tel.: 724 811 983.

Rukopisy vkládejte do redakčního systému: http://redakce.ambitmedia.cz/ko; případné dotazy směřujte na mail klinickaonkologie@mou.cz
Redakce časopisu Klinická onkologie, Masarykův onkologický ústav, Žlutý kopec 7, 656 53 Brno, e-mail: klinickaonkologie@mou.cz.

Pokyny pro autory naleznete na www.linkos.cz v sekci časopisu nebo na www.klinickaonkologie.cz.

Toto číslo vychází 16. 12. 2013.

OLIMEL
OPTIMÁLNÍ NUTRIČNÍ ROVNOVÁHA

Baxter

3komorový vak pro parenterální výživu typu All-In-One
OLIMEL N9E 2l a bezelektrolytová verze OLIMEL N9 2l

- 3komorový vak OLIMEL N9(E) má vyšší obsah dusíku určený ke splnění zvýšených nároků na přísun proteinů u kriticky nemocných než jakýkoli jiný komerčně dostupný 3komorový vak.[1]
- 3komorový vak OLIMEL N9(E) minimalizuje přísun glukózy, zatímco dodává velké množství dusíku.[1]
- 3komorový vak OLIMEL N9(E) je vytvořen tak, aby vykazoval nejvyšší poměr mezi obsahem dusíku a objemem tekutin v porovnání s ostatními komerčně dostupnými 3komorovými vaky.[1]
- 3komorový vak OLIMEL N9(E) odpovídá guidelines ESPEN PN pro chirurgii a intenzivní péči pro dodávky energie a dusíku.[2,3]

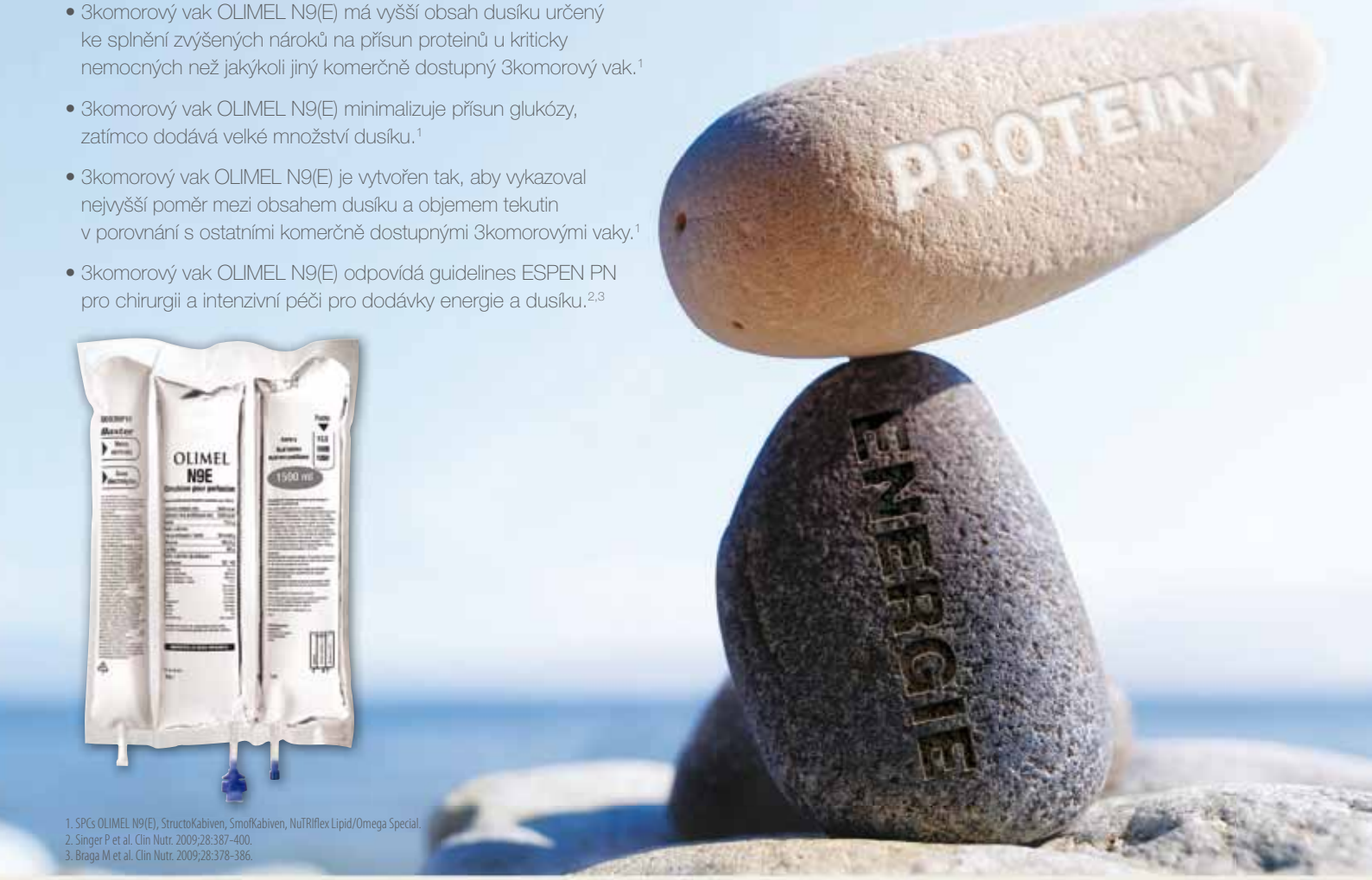

1. SPCs OLIMEL N9(E), StructoKabiven, SmofKabiven, NuTRIflex Lipid/Omega Special.
2. Singer P et al. Clin Nutr. 2009;28:387-400.
3. Braga M et al. Clin Nutr. 2009;28:378-386.

OLIMEL/PERIOLIMEL

NÁZVY PŘÍPRAVKŮ: PERIOLIMEL N4E; OLIMEL N5E; OLIMEL N7E; OLIMEL N9E; OLIMEL N9 Infuzní emulze

KVALITATIVNÍ A KVANTITATIVNÍ SLOŽENÍ: Přípravky OLIMEL/PERIOLIMEL jsou dodávány v 3komorových vacích. Léčivé látky: Olivae et sojae oleum raffinatum, alaninum, argininum, acidum asparticum, acidum glutamicum, glycinum, histidinum, isoleucinum, leucinum, lysinum, methioninum, phenylalaninum, prolinum, serinum, threoninum, tryptophanum, tyrosinum, valinum, natrii acetas trihydricus, natrii glycerophosphas hydricus, kalii chloridum, magnesii chloridum hexahydricum, calcii chloridum dihydricum, glucosum. **TERAPEUTICKÉ INDIKACE:** Přípravky OLIMEL/PERIOLIMEL jsou indikovány pro parenterální výživu dospělých a dětí starších 2 let v případě, že perorální nebo enterální výživa je nemožná, nedostatečná nebo kontraindikovaná. **DÁVKOVÁNÍ A ZPŮSOB PODÁNÍ:** Vzhled směsi po rekonstituci je homogenní mléčně zbarvená emulze. *U dospělých a dětí starších dvou let věku:* Dávkování závisí na energetickém výdeji, klinickém stavu pacienta a jeho schopnosti metabolizovat složky přípravků OLIMEL/PERIOLIMEL, jakožto i další energii nebo proteiny podané perorálně/enterálně. Proto je nutné zvolit velikost vaku s ohledem na tělesnou hmotnost pacienta. *Způsob a délka podávání:* Díky své nízké osmolaritě je možné přípravek PERIOLIMEL podávat do periferní nebo centrální žíly. Přípravky OLIMEL s vysokou osmolaritou pouze do centrální žíly. Doporučená doba trvání infuze pro parenterální nutriční vak je mezi 12 a 24 hodinami. Pokud se podává přípravek dětem starším než 2 roky, je nezbytné použít vak, jehož objem koresponduje s denním dávkováním. **PODÁVÁNÍ PŘÍPRAVKŮ PERIOLIMEL /OLIMEL JE KONTRAINDIKOVÁNO V NÁSLEDUJÍCÍCH SITUACÍCH:** Nedonošení novorozenci, kojenci a děti mladší 2let, hypersenzitivita na vaječné proteiny, sóju, arašídy nebo na kteroukoli léčivou nebo pomocnou látku tohoto přípravku; vrozené abnormality metabolismu aminokyselin; závažná hyperlipidémie nebo hyperglyceridémie; hyperglykémie. U přípravků s elektrolyty navíc vysoké a patologické plazmatické koncentrace jednoho z elektrolytů obsažených vpřípravku OLIMEL/PERIOLIMEL (N4E, N5E, N7E, N9E). **ZVLÁŠTNÍ UPOZORNĚNÍ:** Nadměrně rychlé podání roztoků plné parenterální výživy může vést k závažným nebo fatálním následkům. Při zahájení intravenózní infuse je vyžadováno specifické klinické monitorování. V průběhu léčby sledujte rovnováhu vody a elektrolytů, osmolaritu séra, sérové triglyceridy (nesmí v průběhu infuze překročit 3 mmol/l), acidobazickou rovnováhu, krevní glukózu, jaterní a ledvinové testy, koagulaci a krevní obraz včetně destiček. Pravidelně je nutné sledovat schopnost těla odstraňovat lipidy, v případě podezření na abnormální metabolismus lipidů se doporučuje denně měřit triglyceridy v séru po 5 až 6 hodinách bez podávání lipidů. U pacientů s jaterní insuficiencí používejte přípravek s opatrností kvůli riziku rozvoje nebo zhoršení neurologických poruch spojených s hyperamonémií. U pacientů s renální insuficiencí používejte přípravek s opatrností, zejména v případě hyperkalémie. U pacientů s poruchami koagulace a anémií používejte přípravek s opatrností. Nepřipojujte vaky do série, aby nedošlo ke vzduchové embolii reziduálním vzduchem obsaženým v primárním vaku. **INTERAKCE S JINÝMI LÉČIVÝMI PŘÍPRAVKY:** Přípravky OLIMEL/PERIOLIMEL nesmí být podávány současně s krví stejným infuzním setem, neboť hrozí riziko pseudoaglutinace. Lipidy mohou interferovat s výsledky určitých laboratorních testů (např. bilirubin, laktátdehydrogenáza, saturace kyslíkem, krevní hemoglobin), pokud je vzorek krve odebrán před odstraněním lipidů (tyto jsou obecně odstraněny po 5 až 6 hodinách bez příjmu lipidů). Dále nesmí být podávány společně s antibiotikem ceftriaxonem, z důvodu rizika vzniku precipitátů ceftriaxon-vapenatých solí. Přípravky s elektrolyty obsahují draslík. Zvláštní pozornost je třeba věnovat pacientům užívajících draslík šetřící diuretika (např. amilorid, spironolacton, triamterene), inhibitory angiotenzin konvertujícího enzymu (ACE), antagonisty receptoru angiotensinu II nebo imunosupresiva tarkolimus nebo cyklosporin z pohledu rizika hyperkalémie. **NEŽÁDOUCÍ ÚČINKY:** Možné nežádoucí účinky mohou nastat jako následek nevhodného použití (např. předávkování, příliš vysoká rychlost infuze). Na začátku infuse může být kterýkoli z následujících abnormálních příznaků (pocení, horečka, třes, bolest hlavy, kožní vyrážka, dyspnoe) důvodem pro okamžité přerušení podávání infuze. V rámci aktivně kontrolované studie účinnosti a bezpečnosti byly popsány nežádoucí účinky s frekvencí časté: tachykardie, anorexie, hypertriglyceridémie, bolest břicha, průjem, nauzea, hypertenze. Syndrom přetížení tuky (velmi vzácně) byl popsán u podobných přípravků. **INKOMPATIBILITY:** Nepřidávejte jiné léčivé přípravky nebo látky do žádné ze tří komor vaku nebo k rekonstituované emulzi bez předchozího ověření jejich kompatibility a stability výsledného složení. **PODMÍNKY UCHOVÁVÁNÍ:** Uchovávejte v ochranném obalu. Chraňte před mrazem. **REGISTRAČNÍ ČÍSLA:** 76/389/10-C, 76/384/10-C, 76/385/10-C, 76/387/10-C, 76/388/10-C. **DATUM REVIZE:** 7. 7. 2011. **DRŽITEL ROZHODNUTÍ O REGISTRACI:** BAXTER CZECH spol. s r.o., Praha, Česká republika.

Výdej léčivých přípravků vázán na lékařský předpis. Tyto léčivé přípravky nejsou hrazeny ze zdravotního pojištění při poskytování ambulantní zdravotní péče. Úplné souhrny informací o léčivých přípravcích OLIMEL/PERIOLIMEL naleznete na www.baxter-vpois.cz

KONTAKT:
BAXTER CZECH spol. s r.o., Karla Engliše 3201/6, Praha 5,
Tel: +420 225 774 111; www.baxter.cz
Evidenční číslo: 2013026

FASLODEX™ fulvestrant

v dávce **500 mg**

VYDRŽTE! NA CHEMOTERAPII MÁTE JEŠTĚ ČAS*

AstraZeneca

ZKRÁCENÝ SOUHRN ÚDAJŮ O PŘÍPRAVKU FASLODEX® 250 mg/5 ml

Kvalitativní a kvantitativní složení: jedna předem naplněná injekční stříkačka obsahuje 250 mg fulvestrantum (fulvestrant) v 5 ml injekčního roztoku. **Terapeutické indikace:** Faslodex je indikován k léčbě postmenopauzálních žen s hormonálně dependentním, lokálně pokročilým nebo metastatickým karcinomem prsu při relapsu onemocnění v průběhu nebo po adjuvantní antiestrogenové terapii nebo progresi onemocnění při léčbě antiestrogeny. **Dávkování a způsob podání:** doporučená dávka je 500 mg jednou měsíčně s dodatečnou dávkou 500 mg po dvou týdnech od první (zahajovací) dávky; Faslodex má být podáván jako dvě 5 ml injekce a aplikován pomalu nitrosvalově po jedné injekci do každé hýždě (1–2 minuty/injekce). **Kontraindikace:** Faslodex je kontraindikován u pacientek se známou přecitlivělostí na účinnou látku nebo pomocné látky přípravku, v těhotenství, při kojení a při závažném poškození jater. Faslodex se nedoporučuje používat u dětí a dospívajících. **Zvláštní upozornění:** u pacientek s mírným až středním poškozením jater, u pacientek se závažným poškozením ledvin (clearance kreatininu < 30 ml/min) a u pacientek s krvácející diatézou, trombocytopenií či léčených antikoagulancii je třeba užívat Faslodex opatrně. **Interakce:** pacientkám, kterým je podáván fulvestrant současně s inhibitory nebo s induktory CYP 3A4, není nutné upravovat dávku. **Těhotenství a kojení:** Faslodex je kontraindikován v těhotenství a v době kojení. **Nežádoucí účinky:** nejčastěji hlášenými nežádoucími účinky, které jsou obvykle mírné, jsou návaly horka, nevolnost a reakce v místě injekce. Dále zvracení, průjem, nechutenství, zvýšené hladiny jaterních enzymů, vyrážka, infekce urogenitálního traktu, bolest hlavy a zad, astenie. **Zvláštní opatření pro uchovávání:** uchovávejte při 2–8 °C (v chladničce). Uchovávejte v původním obalu, aby byl přípravek chráněn před světlem. **Držitel rozhodnutí o registraci:** AstraZeneca UK Ltd., Macclesfield, Cheshire, Velká Británie. **Registrační číslo:** EU/1/03/269/001. **Datum revize textu:** 17. 2. 2012. **Referenční číslo dokumentu:** 17022012API. Výdej léčivého přípravku vázán na lékařský předpis a je hrazen z prostředků veřejného zdravotního pojištění. Předtím, než přípravek předepíšete, přečtěte si pozorně úplnou informaci o přípravku, kterou naleznete na adrese: AstraZeneca Czech Republic s.r.o., Plzeňská 3217/16, 150 00 Praha 5, tel.: +420 222 807 111, fax: +420 222 807 221 nebo na www.astrazeneca.cz nebo na webových stránkách Evropské agentury pro léčivé přípravky http://www.ema.europa.eu/.

Registrovaná ochranná známka FASLODEX je majetkem AstraZeneca plc. © AstraZeneca 2012

HR+ hormonálně pozitivní

* Fulvestrant v dávce 500 mg významně snižuje rizko progrese onemocnění o 20 % oproti dávce 250 mg (HR = 0,80; 95% CI 0,68–0,94; p = 0,006)

Reference: 1. DiLeo A. et al. J Clin Oncol 2010; 28: 4594–4600. **2.** NCCN guidelines, Breast Cancer, V.2.2010.

PPAS0175CZ102012