

Onkologie v obrazech

Agresivní fibromatóza stěny břišní

Šefr R.

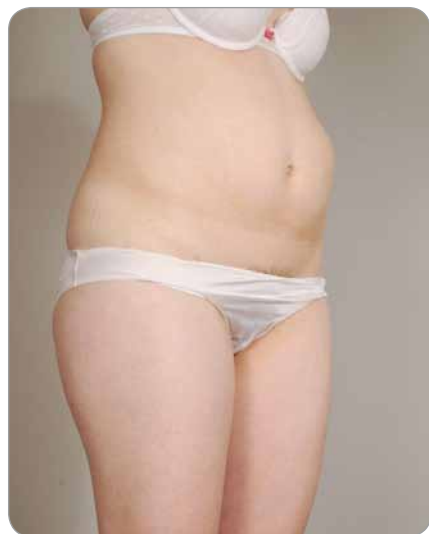Oddělení chirurgické onkologie, Klinika operační onkologie, Masarykův onkologický ústav, Brno



doc. MUDr. Roman Šefr, Ph.D.
Oddělení chirurgické onkologie
Klinika operační onkologie
Masarykův onkologický ústav
Žlutý kopec 7
565 53 Brno
e-mail: sefr@mou.cz

Obdrženo/Submitted: 3. 11. 2017

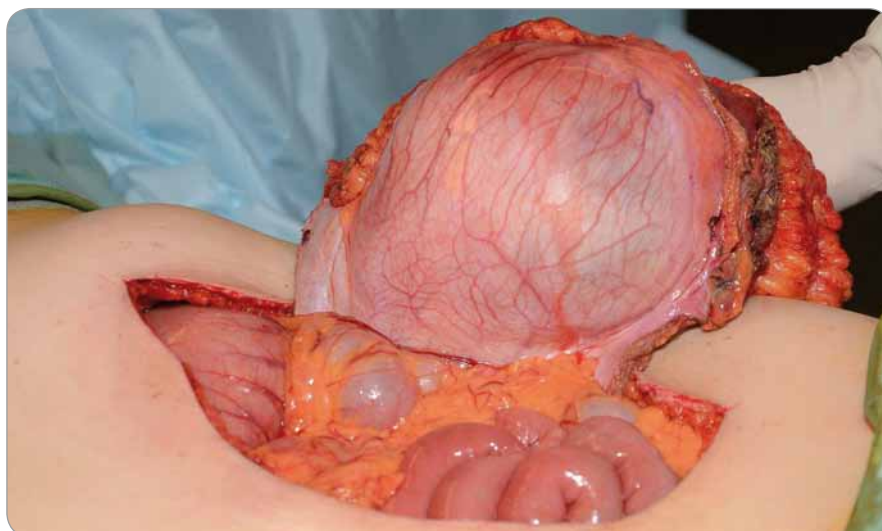
Pacientka ve věku 37 let si po porodu v roce 2015 všimla rezistence ve stěně břišní vlevo velikosti kolem 2 cm, ultrazvukovým vyšetřením hodnoceno jako lipom. Během dalšího těhotenství v roce 2017 nastala výrazná velikostní progresse tumoru (obr. 1). Po porodu byla provedena bioptická punkce s výsledkem agresivní fibromatóza (desmoid)



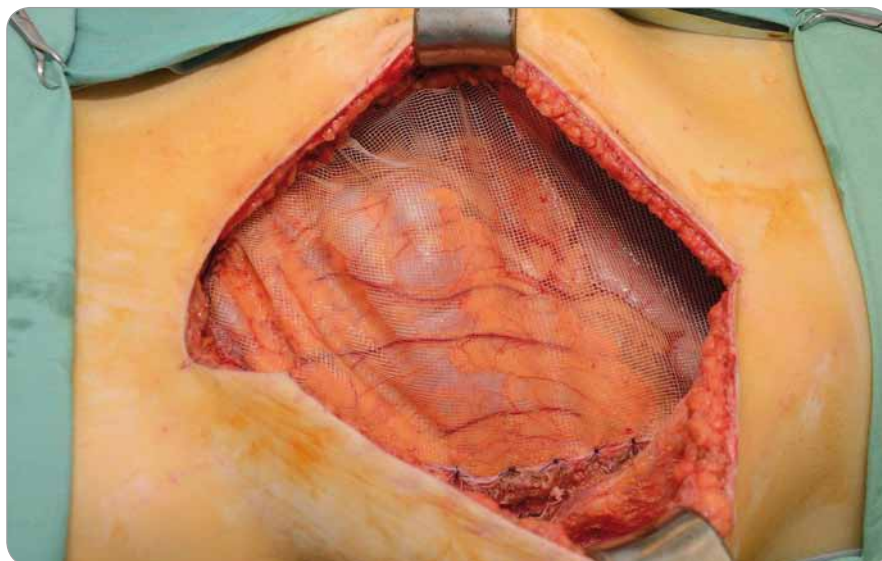
Obr. 1. Progredující tumor v levém mezogastriu.

břišní stěny. V srpnu 2017 byl případ projednán na Komisi digestivní onkologie a byla doporučena radikální resekce

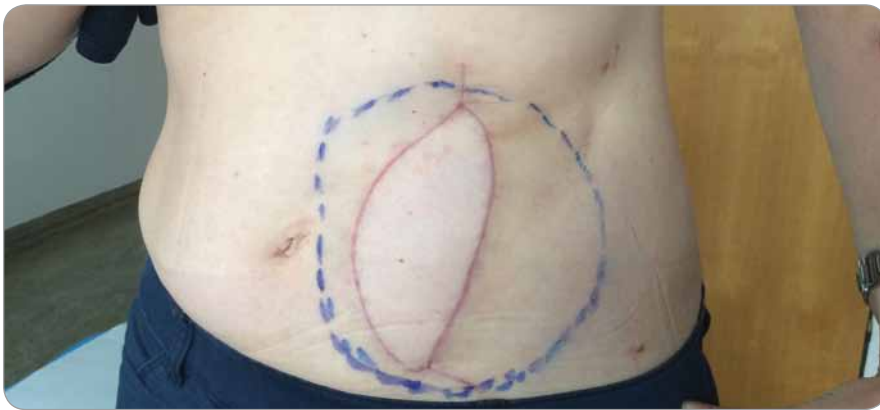
stěny břišní v celé tloušťce s náhradou. Po konzultaci s Klinikou plastické a estetické chirurgie (KPECH) LF MU bylo navr-



Obr. 2. Resekovaný tumor s břišní stěnou.



Obr. 3. Implantovaná síťka.



Obr. 4. Konečný výsledek – kompletně zhojená břišní stěna bez defektu.

ženo krýt vzniklý defekt volným svalově-kožním lalokem z musculus latissimus dorsi. Operace byla provedena tamtéž 21. září 2017 za spolupráce onkochirurgického týmu Kliniky operační onkologie Masarykova onkologického ústavu a týmu KPECH vedeného prof. Veselým (obr. 2–3). Po radikální resekci a implantaci sítě jako peritoneální náhrady bylo provedeno krytí defektu volným lalokem mikrochirurgickou technikou. Stav po zhojení 1. listopadu 2017 viz obr. 4.