

## 25. ZHOUBNÝ NOVOTVAR BEZ URČENÍ LOKALIZACE (C80)

Jde o velice heterogenní skupinu metastatických nádorů, u kterých se v době diagnózy přes standardizovaný postup vyšetření nepodaří najít primární ložisko. Jedná se o 3–5 % všech malignit.

Podle histologického vyšetření jsou tyto nádory děleny na:

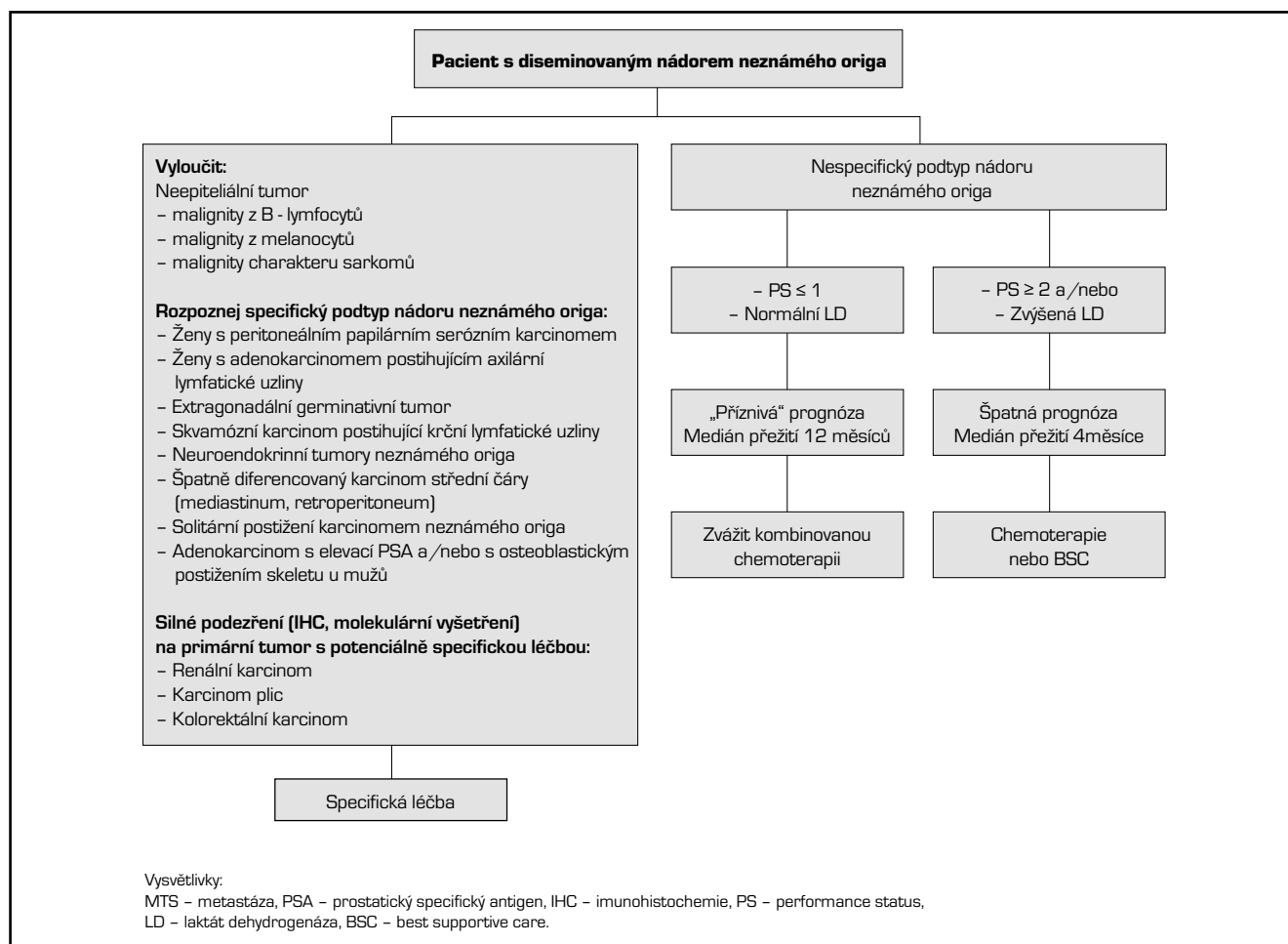
- dobře a středně diferencovaný adenokarcinom (asi 60 %),
- špatně diferencovaný karcinom (včetně špatně diferencovaného adenokarcinomu) (30 %),
- skvamózní (spinocelulární) karcinom (5 %),
- nediferencovaný nádor (5 %),
- karcinomy s neuroendokrinní diferenciací (incidence není známa).

Je nutná spolupráce s patologem se snahou blíže určit možný původ tumoru. Je třeba vyloučit neepitelový původ nádoru (především kurabilní lymfom, dále sarkom, melanom) a jiná potenciálně kurabilní onemocnění, zejména extragonadální germ-cell tumory, karcinom štítné žlázy, hormonálně-dependentní karcinom prsu u žen, karcinom prostaty u mužů a některá další, kde je známa specifická léčba.

Prognóza pacientů s diseminovaným nádorem neznámého origa jako celku je nepříznivá. Histologicky převažují adenokarcinomy, 50% pacientů má mnohočetné postižení. Je možné vyčlenit dvě skupiny nemocných na základě klinických a patologických kritérií (viz schéma 1).

1. **Příznivá prognóza** – 10–20 % pacientů, specifické podtypy onemocnění, jde o chemosenzitivní, potenciálně kurabilní onemocnění, vhodným multidisciplinárním přístupem je možné dosáhnout dlouhodobé kontroly onemocnění u 30–60 % pacientů, medián celkového přežití se neliší od diseminovaného onemocnění známého origa (12–36 měsíců). Volba optimální léčebné strategie je pro dosažení dlouhodobého přežití zásadní.
2. **Nepříznivá prognóza** – většina pacientů, onemocnění je málo citlivé k podávané terapii a medián přežití je obecně zpravidla < 1 rok. I v rámci této skupiny je možné vyčlenit dvě odlišné podskupiny nemocných – skupinu s dobrým celkovým stavem (PS 0 -1) a normální hodnotou laktátdehydrogenázy (LD), s očekávaným přežitím 1 rok a skupinu s PS ≥ 2 a/nebo zvýšenou LD, s mediánem přežití kolem 4 měsíců. Je doporučována účast v klinických studiích, individuálně empirická léčba – chemoterapie nebo léčba symptomatická.

Schéma 1: Léčba pacientů s diseminovaným nádorem neznámého origa. Podle Fizazi et al. Annals of Oncology, 2015.



Postup by měl být zvážen vždy individuálně dle klinicko-patologického podtypu, do kterého pacient patří. Součástí léčebné strategie může být chirurgický výkon, radioterapie, hormonoterapie, chemoterapie a lokoregionální léčebné postupy (embolizace jaterní tepny, chemoembolizace, kryochirurgie jater, radiofrekvenční ablace, perkutánní alkoholizace jaterních metastáz), psycho-sociální podpora. Systémovou chemoterapii chceme u těchto nemocných dosáhnout prodloužení přežití a zmírnění symptomů onemocnění. Léčbu volíme podle histologického typu onemocnění, očekávaného benefitu pro pacienta a profilu nežádoucích účinků dané kombinace. Pokud je dostupná vhodná klinická studie, měla by být pacientům nabídnuta. V současné době nejsou k dispozici data, která by podporovala rutinní užití molekulárního profilování u pacientů se zhoubným nádorem neznámého origa. Klinický benefit NGS (next generation sequencing) není doposud přesně definován, proto by užití těchto technik mělo být zvažováno individuálně společným uvážením klinického onkologa s patologem, s úmyslem dosáhnout nejlepšího možného léčebného výsledku pro konkrétního pacienta.

Léčba jednotlivých klinických variant postižení adenokarcinomem, spinocelulárním karcinomem a neuroendokrinním nádorem neznámého origa je uvedena v následujícím přehledu.

## **Adenokarcinom nebo karcinom blíže nespecifikovaný (anaplastický/nediferencovaný epiteliální nádor)**

### A. Lokalizované postižení

- Hlava a krk – léčit jako nádory hlavy a krku (krční disekce a/nebo radioterapie, pokročilá stádia indukční chemoterapie na bázi cisplatiny nebo kombinovaná chemo-radioterapie).
- Supraklavikulární (unilaterální nebo bilaterální) – léčit jako nádory hlavy a krku.
- Axily
  - a. Ženy – léčit jako karcinom prsu (axilární disekce, mastektomie nebo radioterapie na oblast prsu, adjuvantní chemoterapie/hormonoterapie),
  - b. Muži – disekce axilárních uzlin ± radioterapie ± chemoterapie.
- Mediastinum
  - a. < 40 let – léčit jako germinativní nádor vysokého rizika dle protokolu pro testikulární nebo ovariální nádory,
  - b. 40–50 let – léčit jako germinativní nádor vysokého rizika (testikulární tumory) nebo germinativní nádor (ovariální tumory) nebo jako nemalobuněčný plicní karcinom – konzultace s patologem,
  - c. ≥ 50 let – léčit jako nemalobuněčný plicní karcinom.
- Plicní ložiska – chirurgická resekce, pokud jsou resekabilní, neresekabilní - chemoterapie, stereotaktická radioterapie (SBRT), léčba symptomů.
- Pleurální výpotek – lokální léčba, při ER+/PgR+ léčba pro karcinom prsu, ostatní případy – chemoterapie, léčba symptomů.
- Peritoneum, ascites – histologie konzistentní s ovariálním karcinomem (serózní papilární adenokarcinom), negativní pro primární tumor jater – léčit jako ovariální karcinom (chirurgický debulking + chemoterapie taxan/platina), ostatní – chemoterapie, léčba symptomů.
- Retroperitoneální masa – histologie konzistentní s germinativním tumorem – léčit jako germinativní tumor vysokého rizika (muži) nebo germinativní nádor dle protokolu pro ovariální nádory (ženy), negerminativní nádor chirurgie ± radioterapie, chemoterapie pro selektované pacienty.
- Tříselné uzliny – jednostranné – disekce uzlin ± radioterapie ± chemoterapie, oboustranné – bilaterální disekce ± radioterapie ± chemoterapie
- Játra – resekabilní – chirurgická resekce ± chemoterapie, neresekabilní – léčit jako diseminované onemocnění a/nebo lokoregionální léčba
- Kosti – izolovaná nebo bolestivá léze, event léze s hrozící patologickou frakturou – chirurgická resekce pro hrozící frakturu (dobrý celkový stav) a/nebo radioterapie. Muži s blastickými MTS a elevací PSA v séru nebo IHC pozitivitou v tumoru – androgenní deprivace ± radioterapie.
- Centrální nervový systém – dle doporučení pro metastatické onemocnění CNS

### B. Diseminované onemocnění

Individuálně chemoterapie, léčba symptomů.

## **Spinocelulární karcinom**

### A. Lokalizované postižení

- Hlava a krk – léčit jako nádory hlavy a krku.
- Supraklavikulární (unilaterální, bilaterální) – léčit jako nádory hlavy a krku.
- Axily – disekce axilárních uzlin ± radioterapie ± chemoterapie.
- Mediastinum – léčit jako nemalobuněčný plicní karcinom.
- Mnohočetná plicní ložiska – chemoterapie, léčba symptomů.
- Pleurální výpotek – chemoterapie, léčba symptomů.
- Tříselné uzliny – unilaterální – disekce uzlin ± radioterapie ± chemoterapie, bilaterální – bilaterální disekce uzlin ± radioterapie ± chemoterapie (5-fluorouracil + cisplatin, 5-fluorouracil + Mitomycin C).
- Kosti – solitární, nebo bolestivá léze nebo hrozící patologická fraktura – chirurgická resekce (dobrý celkový stav) a/nebo radioterapie, mnohočetné postižení – individuálně chemoterapie, léčba symptomů.
- Centrální nervový systém – dle doporučení pro metastatické onemocnění CNS.

### B. Diseminované postižení

Individuálně chemoterapie, léčba symptomů.

## Neuroendokrinní tumory

- a. špatně diferencovaný (high-grade nebo anaplastický) nebo malobuněčný typ jiný než plicní neuroendokrinní tumor – léčit jako malobuněčný plicní karcinom (chemoterapie platina + etoposid).
- b. dobře diferencovaný neuroendokrinní tumor – léčit jako karcinoid (somatostatinová analogá – hormonálně aktivní, pozitivní oktreatidový scan, streptozocin, 5 fluorouracil, dakarbazin, doxorubicin, kapecitabin, temozolomid, sunitinib, everolimus, PRRT)

## Vybrané režimy chemoterapie

### Adenokarcinom

	dávka (mg/m <sup>2</sup> )	způsob podání	den podání	opakování cyklu
paklitaxel	175–200	i.v. infúze 3 hodiny	1.	à 3 týdny
karboplatina	AUC = 5–6	i.v.	1.	
paklitaxel	175–200	i.v. infúze 1 hodina	1.	à 3 týdny
karboplatina	AUC = 5–6	i.v.	1.	
*etoposid	50 mg/den v alternaci 100 mg/den	p.o.	1.–10.	
docetaxel	65	i.v.	1.	à 3 týdny
karboplatina	AUC = 5–6	i.v.	1.	
gemcitabin	1000–1250	i.v.	1., 8.	à 3 týdny
cisplatina	75	i.v.	1.	
docetaxel	60–75	i.v.	1.	à 3 týdny
cisplatina	75	i.v.	1.	
gemcitabin	1000	i.v.	1., 8.	à 3 týdny
docetaxel	75	i.v.	8.	
mFOLFOX6				
oxaliplatin	85	i.v. 2 hodiny	1.	à 2 týdny
leukovorin	400	i.v. 2 hodiny	1.	
5 fluorouracil	400	i.v. bolus	1.	
	2400	i.v. 46 hodin	1.	
CapeOx				
oxaliplatin	130	i.v. 2 hodiny	1.	à 3 týdny
kapecitabin	850–1000 2× denně	p.o.	1.–14.	
irinotecan	60	i.v.	1., 8., 15	à 4 týdny
karboplatina	AUC = 5	i.v.	1.	
irinotecan	100	i.v.	1., 8.	à 3 týdny
gemcitabin	1000	i.v.	1., 8.	
irinotecan	160	i.v.	1.	à 3 týdny
oxaliplatin	80	i.v.	1.	

	<b>dávka (mg/m<sup>2</sup>)</b>	<b>způsob podání</b>	<b>den</b>	<b>opakování cyklu</b>
<b>FOLFIRI</b>				
irinotecan	180	i.v.	1.	à 2 týdny
leukovorin	400	i.v.	1.	
5 fluorouracil	400	i.v. bolus	1.	
	2400	i.v. 46 hodin	1.	
kapecitabin	850–1250 2× denně	per os.	1.–14.	à 3 týdny
<b>FOLFIRINOX<sup>a</sup></b>				
oxaliplatina	85	i.v.	1.	à 2 týdny
irinotecan	180	i.v.	1.	
leukovorin	400	i.v.	1.	
5 fluorouracil	400	i.v. bolus	1.	
	2400	i.v. 46–48 hodin	1.	
Pembrolizumab <sup>b</sup>	2 mg/kg	i.v.		à 3 týdny
NEBO	200 mg	i.v.	1.	à 3 týdny

\* *perorální etoposid není v současné době v České republice dostupný*

<sup>a</sup> *pouze pro pacienty s ECOG 0-1 a předpokládaným GI origem*

<sup>b</sup> *pouze pro pacienty s MSI-H (nebo dMMR) tumory. Léčba nemá k 1. 3. .2020 stanovenou úhradu ze zdravotního pojištění.*

**Spinocelulární karcinom**

	dávka (mg/m <sup>2</sup> )	způsob podání	den podání	opakování cyklu
paklitaxel	175–200	i.v. 3 hodiny	1.	à 3 týdny
karboplatina	AUC = 5–6	i.v.	1.	
cisplatina	75	i.v.	1.	à 3 týdny
gemcitabin	1000–1250	i.v.	1., 8.	
mFOLFOX6				
oxaliplatin	85	i.v. 2 hodiny	1.	à 2 týdny
leukovorin	400	i.v. 2 hodiny	1.	
5 fluorouracil	400	i.v. bolus	1.	
	2400	i.v. 46 hodin	1.	
docetaxel	75	i.v.	1.	à 3 týdny
cisplatina	75	i.v.	1.	
5 fluorouracil	750	iv. kontinuálně	1.–5.	
paklitaxel	175	i.v.	1.	à 3 týdny
cisplatina	60	i.v.	1.	
docetaxel	75	i.v.	1.	à 3 týdny
karboplatina	AUC = 5–6	i.v.	1.	
docetaxel	60	i.v.	1.	à 3 týdny
cisplatina	75	i.v.	1.	
nebo				
docetaxel	75	i.v.	1.	
cisplatina	75	i.v.	1.	
cisplatina	20	i.v.	1.–5.	à 4 týdny
5 fluorouracil	700	i.v. kontinuálně 24 hodin	1.–5.	
5 fluorouracil	600–800	i.v. kontinuálně	1.–5.	à 21 dní
Mitomycin C	10	i.v.	1.	
kapecitabin	850–1250 2x denně	p.o.	1.–14.	à 3 týdny

**Neuroendokrinní tumor**

Léčebné režimy – viz kapitola neuroendokrinní nádory.

## Literatura

1. NCCN Clinical Practice Guidelines in Oncology. Occult Primary (Cancer of Unknown Primary [CUP]). Version 1/2020. Dostupné online na [http://www.nccn.org/professionals/physician\\_gls/pdf/occult.pdf](http://www.nccn.org/professionals/physician_gls/pdf/occult.pdf)
2. Fizazi K, Greco FA, Pavlidis N, et al. Cancer of unknown primary site: ESMO Clinical Practice Guidelines for diagnosis, treatment and follow-up. *Ann of Oncol* 2015;26 (Suppl 5):133–38.
3. Hainsworth JD, Rubin MS, Spigel DR et al. Molecular gene expression profiling to predict the tissue of origin and direct site-specific therapy in patients with carcinoma of unknown primary site: a prospective trial of the Sarah Cannon Research institute. *J Clin Oncol* 2013; 31: 217-223.
4. Hainsworth JD, Greco FA Gene expression profiling in patients with carcinoma of unknown primary site: from translational research to standard of care. *Virchows Arch* 2014; 464: 393-402.
5. Varadhachary GR, Raber MN. Cancer of unknown primary site. *N Engl M Med* 2014;371:757-65.
6. Conroy T, Desseigne F, Ychou M, et al. FOLFIRINOX versus gemcitabine for metastatic pancreatic cancer. *N Engl J Med* 2011;364:1817-1825.
7. Garon EB, Rizvi NA, Hui R, et al. Pembrolizumab for the treatment of non-small cell lung cancer. *N Engl J Med* 2015;372:2018-2028.
8. Le DT, Uram JN, Wang H, et al. PD-1 blockade in tumors with mismatch-repair deficiency. *N Eng J Med* 2015;372:2509-2520.
9. Briasoulis E, Kalofonos H, Bafaloukos D, et al. Carboplatin plus paclitaxel in unknown primary carcinoma: A phase II Hellenic Cooperative Oncology Group Study. *J Clin Oncol* 2000;18:3101-7.
10. Greco F, Burris H, Erland J, et al. Carcinoma of unknown primary site: Long term follow-up after treatment with paclitaxel, carboplatin, and etoposide. *Cancer* 2000;89:2655-2660.
11. Greco F, Erland J, Morrissey H, et al. Carcinoma of unknown primary site: Phase II trials with docetaxel plus cisplatin or carboplatin. *Ann Oncol* 2000,11:211-215.
12. Gross-Goupil M, Fourcade A, Blot E, et al. Cisplatin alone or combined with gemcitabine in carcinomas of unknown primary: Results of the randomised GEFCAPI 02 trial. *Eur J Cancer* 2012;48(5):721-727.
13. Pouessel D, Culine S, Becht C, et al. Gemcitabine and docetaxel as front-line chemotherapy in patients with carcinoma of an unknown primary site. *Cancer* 2004;100(6):1257-1261.
14. Cassidy J, Clarke S, Diaz Rubio E, et al. Radomized phase III study of capecitabine plus oxaliplatin compared with fluorouracil/folinic acid plus oxaliplatinas first-line therapy for metastatic colorectal cancer. *J Clin Oncol* 2008;26:2006-12.
15. Cheeseman SL, Joel SP, Chester JD, et al. A 'modified de Gramont' regimen of fluorouracil, alone and with oxaliplatin, for advanced colorectal cancer. *Br J Cancer* 2002;87:393-399.
16. Pointreau Y, Garaud P, Chapet S, et al. Randomized trial of induction chemotherapy with cisplatin and 5-fluorouracil with or without docetaxel for larynx preservation. *J Natl Cancer Inst* 2009;101(7):498-506.
17. Park YH, Ryoo BY, Choi SJ, et al. A phase II study of paclitaxel plus cisplatin chemotherapy in an unfavourable group of patients with cancer of unknown primary site. *Jpn J Clin Oncol* 2004;34(11):681-685.
18. Pantheroudakis G, Briasoulis E, Kalofonos HP, et al. Docetaxel and carboplatin combination chemotherapy as outpatient palliative therapy in carcinoma of unknown primary: a multicenter Hellenic Cooperative Oncology Group phase II study. *Acta Oncol* 2008;47(6):1148-1155.
19. Mukai H, Katsumata N, Ando M, et al. Safety and efficacy of a combination of docetaxel and cisplatin in patients with unknown primary cancer. *Am J Clin Oncol* 2010;33(1):32-35.
20. Demirci U, Coskun U, Karaca H, et al. Docetaxel and cisplatin in first line treatment of patients with unknown primary cancer: a multicenter study of the anatolian society of medical oncology. *Asian Pac J Cancer Prev* 2014;15(4):1581-1584.
21. Kusaba H, Shibata Y, Arita S, et al. Infusional 5-fluorouracil and cisplatin as first-line chemotherapy in patients with carcinoma of unknown primary site. *Med Oncol* 2007;24(2):259-264.
22. Moertel CG, Kvols LK, O'Connell MJ, Rubin J. Treatment of neuroendocrine carcinomas with combined etoposide and cisplatin. Evidence of major therapeutic activity in the anaplastic variants of these neoplasms. *Cancer*. 1991 Jul 15;68(2):227-32.
23. Bajetta E, Catena L, Procopio G et al. Are capecitabine and oxaliplatin (XELOX) suitable treatments for progressing low-grade and high-grade neuroendocrine tumours? *Cancer Chemother Pharmacol*. 2007 Apr;59(5):637-42. Epub 2006 Aug 26.
24. Strosberg JR, Fine RL, Choi J, et al. First-line chemotherapy with capecitabine and temozolomide in patients with metastatic pancreatic endocrine carcinomas. *Cancer*. 2011 Jan 15;117(2):268-75.
25. Sun W<sup>1</sup>, Lipsitz S, Catalano P et al. Phase II/III study of doxorubicin with fluorouracil compared with streptozocin with fluorouracil or dacarbazine in the treatment of advanced carcinoid tumors: Eastern Cooperative Oncology Group Study E1281. *J Clin Oncol*. 2005 Aug 1;23(22):4897-904.
26. Yonemori K, Ando M, Yunokawa M et al. Irinotecan plus carboplatin for patients with carcinoma of unknown primary site. *Br J Cancer*. 2009 Jan 13;100(1):50-5.
27. Hainsworth JD, Spigel DR, Clark BL, et al. Paclitaxel/carboplatin/etoposide versus gemcitabine/irinotecan in the first-line treatment of patients with carcinoma of unknown primary site: a randomized, phase III Sarah Cannon Oncology Research Consortium Trial. *Cancer J*. 2010 Jan-Feb;16(1):70-5. doi: 10.1097/PPO.0b013e3181c6aa89.